



Wundbettvorbereitung in der Praxis

Wundbettvorbereitung: auf die Praxis
angewandte Wissenschaft

Wundbettvorbereitung für diabetische
Fußgeschwüre

Wundbettvorbereitung für venöse
Unterschenkelgeschwüre

Unterstützt durch einen
Fortbildungszuschuss von
Smith & Nephew.



Die Meinungen in dieser
Veröffentlichung sind die der
Verfasser und stimmen nicht
unbedingt mit den Meinungen
von Smith & Nephew überein.



© MEDICAL EDUCATION
PARTNERSHIP LTD, 2004

Alle Rechte vorbehalten. Das
Reproduzieren, Kopieren oder
Übertragung dieser Veröffentlichung
ohne schriftliche Genehmigung ist
untersagt. Kein Abschnitt dieser
Veröffentlichung darf ohne schriftliche
Genehmigung oder in
Übereinstimmung mit den Vorschriften
des Copyright, Designs & Patents Act
1988 oder im Rahmen der
Bedingungen einer Lizenz, die ein
beschränktes Kopieren zulässt und von
der Copyright Licensing Agency, 90
Tottenham Court Road, London W1P
0LP, Großbritannien, ausgegeben
wurde, reproduziert, kopiert oder
übertragen werden.

Beim Zitieren dieses Dokuments
sind folgende Angaben zu
verwenden:

European Wound Management
Association (EWMA). Position
Document: *Wound Bed Preparation in
Practice*. London: MEP Ltd, 2004.

LEKTORATSLEITUNG

Suzie Calne

LEITENDE LEKTORATSBERATUNG

Christine Moffatt

Professorin und Leiterin, Zentrum für die Erforschung und Durchführung der klinischen Praxis,
Wolfson Institute of Health Sciences, Thames Valley Universität, London, Großbritannien

LEKTORATSBERATUNG

Madeleine Flanagan

Hauptdozentin, Abteilung für berufliche Fortbildung, Fakultät für Gesundheit und
Humanwissenschaften, Universität Hertfordshire, Großbritannien

LEKTORATSBERATER

Vincent Falanga

Professor für Dermatologie und Biochemie, Universität Boston; Vorsitzender und Leiter des
Schulungsprogramms, Roger Williams Medical Centre, Providence, Rhode Island, USA

Marco Romanelli

Facharzt für Dermatologie, Abteilung für Dermatologie, Universität Pisa, Italien

J Javier Soldevilla Ágreda

Professor, Geriatrie-Pflege, EUE Universität La Rioja, Logroño, Spanien

Luc Téot

Assistenz-Professor für Chirurgie, Universitätskrankenhaus, Montpellier, Frankreich

Peter Vowden

Facharzt für Gefäßchirurgie, Bradford Royal Infirmary, Bradford, Großbritannien

Ulrich E Ziegler

Leitender Facharzt, Plastische Chirurgie, Abteilung für plastische und Handchirurgie, Universität
Würzburg, Deutschland

LEKTORATSPROJEKTLEITERIN

Kathy Day

LEKTORATSASSISTENTIN

Ann Shuttleworth

DESIGN

Jane Walker

PRODUKTION

First Image, Großbritannien

DRUCK

Viking Print Services, Großbritannien

VERÖFFENTLICHUNG

Jane Jones

ÜBERSETZUNG DER FREMDSPRACHIGEN AUSGABEN

Alden Translations, Oxford, Großbritannien

VERÖFFENTLICHT VON MEDICAL EDUCATION PARTNERSHIP LTD

53 Hargrave Road, London N19 5SH, Großbritannien
Tel: +44(0)20 7561 5400 E-Mail: info@mepltd.co.uk

EUROPEAN WOUND MANAGEMENT ASSOCIATION (EUROPÄISCHER WUNDBEHANDLUNGSVERBAND)

Sekretariat: PO BOX 864, London SE1 8TT, Großbritannien
Tel: +44 (0)20 7848 3496 www.ewma.org

Wundbettvorbereitung in der Praxis

UE Ziegler

Für Patienten mit chronischen Wunden in Deutschland muss die Wundbehandlung im Hinblick auf Umfang und Qualität noch immer als ungenügend betrachtet werden. Die Vorstellung von der Wundbehandlung wird vorwiegend von der subjektiven Erfahrung des Einzelnen oder von Mythen (im Sinne von falschen Auffassungen) geprägt. Trotzdem sucht eine ständig zunehmende Zahl von Patienten größere 'Wundzentren' mit fachgebietsübergreifendem Personal auf. Darüber hinaus wurden in jüngerer Zeit verschiedene strategische Behandlungskonzepte innerhalb des chronischen Wundheilungsprozesses aus neuen (teilweise spekulativen) Erkenntnissen über komplexe pathophysiologische Zusammenhänge abgeleitet. Auf der Grundlage wissenschaftlich fundierter Studien können einige durch Studienerkenntnisse belegte Wundbehandlungsverfahren eingesetzt werden, um einen hohen Standard an Wundversorgung zu erreichen.

Es ist allerdings schwierig, nützliche und gültige Behandlungsleitlinien für die Wundbettvorbereitung aufzustellen. Dies liegt darin begründet, dass es eine Vielzahl verschiedener Arten von Wunden mit wundspezifischen, patientenspezifischen und sozioökonomischen Problemen gibt. Die in diesem Positionsdokument der European Wound Management Association (Europäischer Wundbehandlungsverband, EWMA) vorgestellten Artikel versuchen, diese Problematik anzugehen und die praktische Anwendung der Wundbettvorbereitung im Hinblick auf einzelne Wundtypen zu veranschaulichen.

Im ersten Artikel von Falanga wird die Wundbettvorbereitung nicht als statisches oder lineares Konzept verstanden, sondern als dynamisches, in rascher Wandlung begriffenes Konzept. Der Versuch, verschiedene wissenschaftliche und pathophysiologische Erkenntnisse auf die praktische Behandlung von chronischen Wunden zu übertragen, wird innerhalb des TIME-Rahmens dargestellt, der Behandlungsstrategien für die Optimierung der Wundheilung umfasst. Damit TIME über die verschiedenen Sprachen und Fachgebiete hinweg angewendet werden kann, wird vorgeschlagen, das System nicht als Abkürzung zu verwenden, sondern als dynamischen Rahmen, der die wie folgt beschriebenen vier Kernelemente enthält: Gewebebehandlung (der Umgang mit dem pathologischen Wundgewebe – Debridement), Entzündungs- und Infektionskontrolle (Bestimmung und Eindämmung des Bakterienstamms in der Wunde), Feuchtigkeitsgleichgewicht (eine feuchte, aber nicht nasse Wundoberfläche) und Förderung der Reepithelisierung (Reepithelisierung durch die Aktivierung des Wundrands).

Die folgenden Artikel untersuchen, wie das Konzept der Wundbettbehandlung auf die praktische Behandlung verschiedener Wundtypen zu übertragen ist, die jeweils ganz eigene klinische Herausforderungen mit sich bringen. Im zweiten Artikel von Edmonds, Foster und Vowden zum Diabetesfußsyndrom liegt die Betonung auf der Entzündungs- und Infektionskontrolle und aggressivem Debridement. Aus dem dritten Artikel von Moffatt, Morison und Pina zu chronisch-venösen Ulzerationen wird klar, dass die meisten Ulzera bei Einsatz der korrekten Kompressionstherapie und einfacher nicht-adhäsiver Verbände heilen, indem das Ödem kontrolliert und das Exsudatniveau aufrecht erhalten sowie der umliegende Wundbereich feucht gehalten wird. Diese Beispiele bestätigen, dass sich das Augenmerk bei verschiedenen Wunden auf unterschiedliche Elemente des TIME-Rahmens richten muss.

Patienten ziehen eindeutig einen Nutzen aus dem hier dargestellten TIME-Modell der Wundbettvorbereitung. Das Konzept der Wundbettvorbereitung ermöglicht es, in einem frühen Stadium zu erkennen, welche Wunden rasch heilen werden und bei welchen eine verzögerte Wundheilung auftreten wird. Dieses Dokument stellt heraus, wie wichtig die Anwendung des Wundbettvorbereitungsmodells ist, um die Wunde genau zu beurteilen und sie effektiv in die Behandlung eines Patienten sowie das soziale Umfeld und die gegebene Gesundheitsstruktur zu integrieren. Die Wundbettvorbereitung beinhaltet die Ausräumung aller Hindernisse für die Wundheilung und die Aktivierung des Wundheilungsstimulationsprozesses unter gleichzeitiger Berücksichtigung des jeweiligen Wundtyps und Einleitung der für diesen Zweck vorgesehenen Grundbehandlung. Ein therapeutisches Vorgehen im Rahmen der Wundbettvorbereitung kann verzögerte Heilungsprozesse verhindern und hat daher einen direkten Einfluss auf die Kostenwirksamkeit. Eine moderne Wundbehandlung sollte insbesondere auf zielgerichtete Interventionen konzentriert sein, um neue therapeutische Herangehensweisen einführen und implementieren zu können. Die Gratwanderung zwischen klinischer Erfahrung und sicheren Verfahren wird zwar vorläufig weiterbestehen, aber dieses EWMA-Dokument gibt allen Behandlern mit ihren jeweils unterschiedlichen Ausbildungs- und Schulungsniveaus ein Werkzeug an die Hand, das die Komplexität von Wunden berücksichtigt.

Wundbettvorbereitung: auf die Praxis angewandte Wissenschaft

V Falanga

EINFÜHRUNG

Durch neuere Fortschritte in der Molekularwissenschaft haben wir ein besseres Verständnis der Wundheilung gewonnen und es haben sich neue technische Möglichkeiten in der Wundbehandlung ergeben. Moderne Therapien wie die Verwendung von Wachstumsfaktoren¹, die Fähigkeit zur *In-vitro*-Züchtung von Zellen² und die Entwicklung von Bioengineering-Gewebe³ haben diese Möglichkeiten weiter verbessert. Die Wundbettvorbereitung bietet dem Kliniker eine umfassende Strategie zur Ausräumung von Hindernissen für die Heilung und zur Stimulierung des Heilungsprozesses, um die Nutzen dieser Fortschritte zu maximieren. Die vorliegende Arbeit beschreibt, wie die Komponenten der Wundbettvorbereitung in der Praxis Anwendung finden.

KOMPONENTEN DER WUNDBETT-VORBEREITUNG

Die Wundbettvorbereitung bietet Möglichkeiten zur Behandlung chronischer Wunden⁴. Dazu gehören die Betrachtung grundlegender Aspekte wie die Behandlung von Infektionen, Nekrosegewebe und Exsudat bis hin zur komplexeren Behandlung zum Beispiel von phänotypischen Veränderungen von Wundzellen. Diese treten auf, wenn die Zellen in und um die Wunde herum altern und nicht mehr auf bestimmte Behandlungen ansprechen, wodurch ein Re-Engineering der chronischen Wunde unter Verwendung von Behandlungen wie biologischen Mitteln (z.B. Zelltherapie) erforderlich wird, um die Hautstruktur wieder aufzubauen.

Die Wundbettvorbereitung hat vier Komponenten, die sich mit den verschiedenen pathophysiologischen Anomalien beschäftigen, die bei chronischen Wunden zugrunde liegen. Diese Komponenten bilden einen Rahmen, der dem Kliniker eine umfassende Herangehensweise für die Behandlung chronischer Wunden bietet, die sich von der bei akuten Verletzungen verwendeten unterscheidet. Auf der Grundlage der Arbeiten des International Wound Bed Preparation Advisory Board (Internationales Beratungsgremium für Wundbettvorbereitung)⁵ wurde eine Abkürzung geprägt, die sich aus den englischen Bezeichnungen der Komponenten zusammensetzt; der Rahmen wird daher als TIME bezeichnet⁶. Um diesen Begriffen einen möglichst hohen Wert für verschiedene Fachgebiete und Sprachen zu verleihen, hat die EWMA-Wundbettvorbereitungslektoratsberatung diese Begriffe weiter entwickelt (Tabelle 1).

Der TIME-Rahmen zielt darauf ab, ein möglichst optimales Wundbett zu schaffen, und zwar anhand einer Verringerung von Ödemen und Exsudat, einer Reduzierung der bakteriellen Belastung der Wunde und – ein wichtiger Faktor – der Korrektur der Anomalien, welche die Heilung beeinträchtigen. Dies sollte den normalen endogenen Prozess der Wundheilung ermöglichen und erleichtern, soweit auch die zugrunde liegenden intrinsischen und extrinsischen Faktoren, die sich auf die Wundheilungsstörung auswirken, berücksichtigt wurden.

Der TIME-Rahmen ist nicht linear; während des Heilungsprozesses muss verschiedenen Elementen des Rahmens Aufmerksamkeit gewidmet werden. Abbildung 1 zeigt die Anwendung von TIME in der Praxis am Beispiel einer offenen, chronischen, langsam heilenden Wunde. Darüber hinaus können Kliniker den TIME-Rahmen zur Bewertung der Rolle therapeutischer Interventionen verwenden. Eine einzelne Intervention kann sich auf mehr als eines der Elemente des Rahmens auswirken; das Debridement entfernt zum Beispiel nicht nur Nekrosegewebe, sondern verringert auch die bakterielle Belastung.

Tabelle 1 | **Entwicklung des TIME-Rahmens**

Die Abkürzung TIME	Vom EWMA-Beratungsgremium vorgeschlagene Begriffe
T = Gewebe, nicht lebensfähig oder mangelhaft	Gewebebehandlung
I = Infektion oder Entzündung	Entzündungs- und Infektionskontrolle
M = Gestörtes Feuchtigkeitsgleichgewicht	Feuchtigkeitsgleichgewicht
E = Wundrand, nicht einwachsend oder abgelöst	Förderung der Reepithelisierung

Professor für Dermatologie und Biochemie, Universität Boston; Vorsitzender und Leiter des Schulungsprogramms, Roger Williams Medical Centre, Providence, Rhode Island, USA.

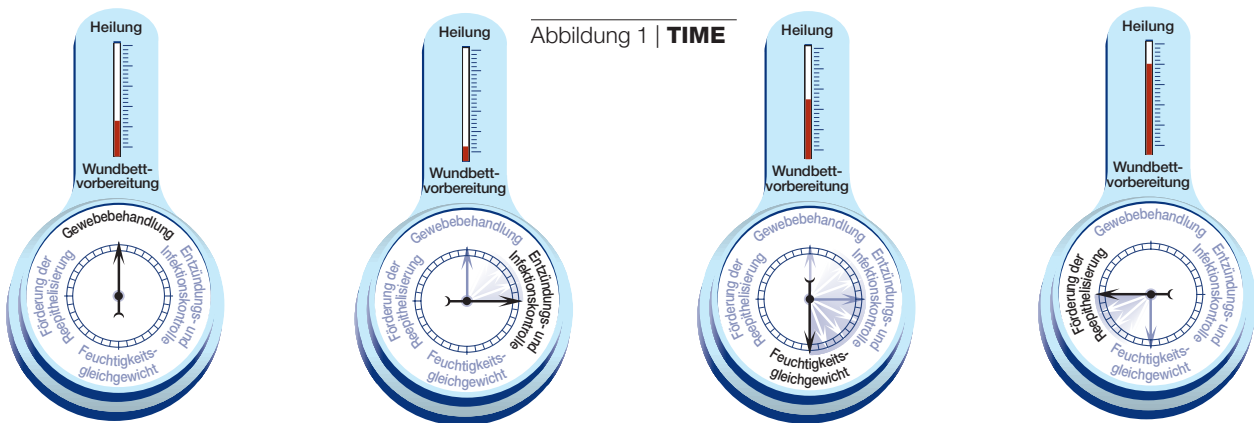


Abbildung 1 | **TIME**

1a | Stellt eine offene, chronische, langsam heilende Wunde dar, die mit Nekrosegewebe bedeckt ist, das Debridement erforderlich macht

1b | Die Wunde ist nun in kritischem Maße kolonisiert oder infiziert, wodurch sich die Heilung verlangsamt. Antibakterielle Mittel und weiteres Debridement sind erforderlich

1c | Als Ergebnis einer Infektion und/oder Entzündung erzeugt die Wunde mehr Exsudat, und die Aufmerksamkeit richtet sich jetzt vor allem auf das Feuchtigkeitsgleichgewicht

1d | Wenn sich die kritische Kolonisierung oder Infektion bessert und das Feuchtigkeitsgleichgewicht erzielt ist, sollte sich die Aufmerksamkeit nun auf das Einwachsen des Epithels (der Wundränder) richten

Gewebebehandlung

Bei chronischen, nicht heilenden Wunden ist häufig nekrotisches oder beschädigtes Gewebe vorhanden, und die Entfernung dieses Gewebes hat viele positive Wirkungen. Sie eliminiert nicht vaskularisiertes Gewebe, Bakterien und Zellen, die den Heilungsprozess hemmen (Zelllast) und schafft somit eine Umgebung, die den Aufbau von gesundem Gewebe stimuliert. Vor dem Hintergrund neuerer Studien über die Alterung von Wundzellen und ihr mangelndes Ansprechen auf gewisse Signale⁵ gewinnt die Tatsache, dass das Debridement die Zelllast eliminiert und den Aufbau einer stimulierenden Umgebung zulässt, besondere Bedeutung. Im Gegensatz zu akuten Wunden, die wenn überhaupt, dann normalerweise nur einmal debridiert werden müssen, ist bei chronischen Wunden eventuell ein wiederholtes Debridement erforderlich.

Entzündungs- und Infektionskontrolle

Chronische Wunden sind oft stark von Bakterien oder Pilzerregern kolonisiert. Dies ist zum Teil auf die Tatsache zurückzuführen, dass diese Wunden über längere Zeiträume hinweg offen bleiben, hängt aber auch mit anderen Faktoren zusammen, wie gestörtem Blutfluss, Hypoxie und dem zugrunde liegenden Krankheitsprozess⁷. Es steht außer Zweifel, dass eine klinische Infektion, die zum Heilungsversagen führt, aggressiv und unverzüglich behandelt werden muss. Es wurde gezeigt, dass eine bakterielle Belastung von 10^6 Erregern oder mehr pro Gramm Gewebe die Heilung ernsthaft stört⁸; unser Verständnis des Grunds für diese Tatsache ist allerdings noch mangelhaft.

Seit kurzem besteht verstärktes Interesse am möglichen Vorhandensein von Biofilmen in chronischen Wunden und deren Rolle an einer gestörten Heilung oder an Rezidiven. Biofilme sind bakterielle Kolonien, die von einem schützenden Belag von Polysacchariden umgeben sind; solche Kolonien werden leichter gegen die Wirkung von antibakteriellen Mitteln resistent⁹. Allerdings sind intensive Untersuchungen nötig, um die Rolle von Biofilmen bei der verzögerten Heilung chronischer Wunden zu ermitteln.

Feuchtigkeitsgleichgewicht

Der experimentelle Nachweis dafür, dass durch Feuchthaltung von Wunden eine beschleunigte Re-Epithelisierung zu erreichen ist, war eine der maßgeblichen Entdeckungen der letzten 50 Jahre^{10,11} und führte zur Entwicklung einer riesigen Auswahl an feuchtigkeitsspeichernden Verbänden, die eine 'feuchte Wundheilung' fördern¹². Der Großteil des Nachweismaterials für die feuchte Wundheilung entstammte Versuchen an akuten Wunden, aber die Ergebnisse wurden rasch auf chronische Wunden extrapoliert. Entgegen der zuvor allgemein anerkannten Einsicht führt das Feuchthalten von Wunden nicht zur Steigerung der Infektionsraten^{13,14}.

Es steht nicht eindeutig fest, ob die feuchtigkeitsspeichernden Verbände hauptsächlich dadurch funktionieren, dass die Wundflüssigkeit mit der Wunde in Berührung bleibt. Ein Grund für diese Unsicherheit besteht darin, dass diese Flüssigkeit bei akuten und chronischen Wunden unterschiedliche Eigenschaften aufzuweisen scheint. Die aus akuten Wunden gesammelte Flüssigkeit stimuliert zum Beispiel die *In-vitro*-Proliferation von Fibroblasten, Keratinozyten und Endothelzellen^{15,16}. Dagegen blockiert die Flüssigkeit aus chronischen Wunden die Zellproliferation und Angiogenese¹⁷ und enthält übermäßige Mengen an Matrix-Metallproteinasen (MMP)^{18,19}, die in der Lage sind, kritische extrazelluläre Matrixproteine

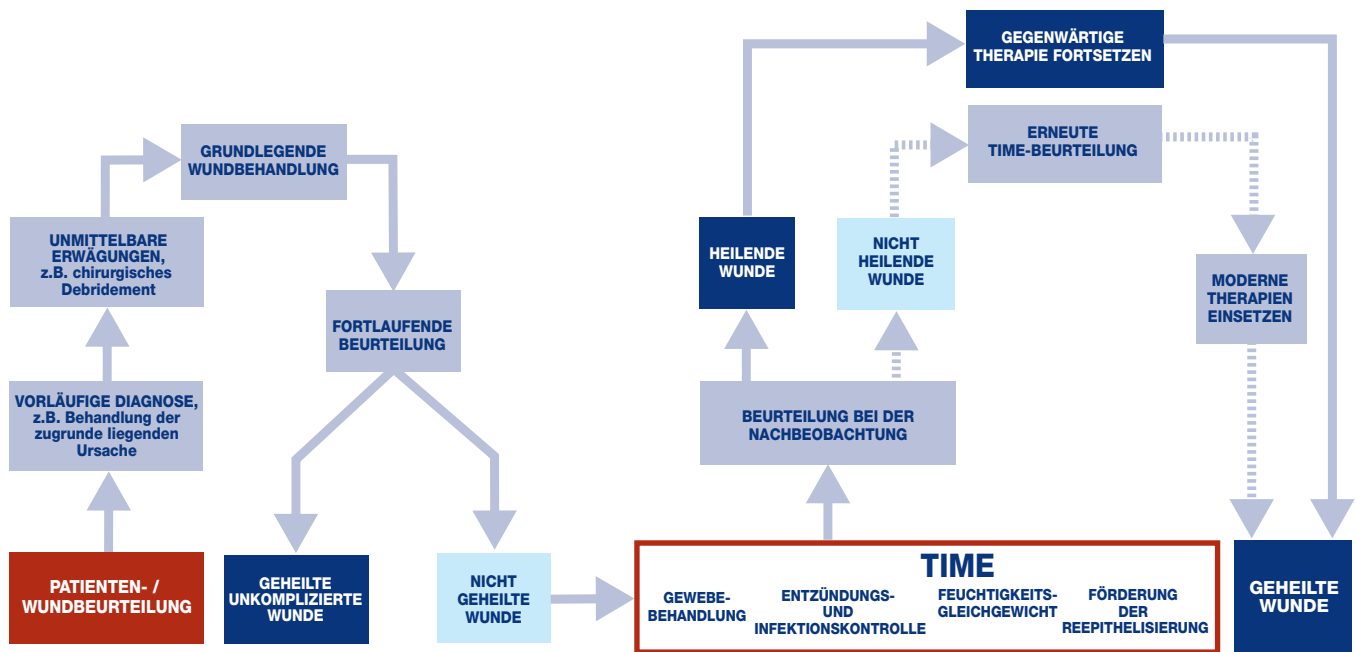


Abbildung 2 |
**Flussdiagramm zur
Anwendung der
Wundbettvorbereitung in
der Praxis**

Förderung der Reepithelisierung

KERNPUNKTE

1. Wundbettvorbereitung ist kein statisches Konzept, sondern ein dynamisches Konzept, das sich rasch weiterentwickelt.
2. Die Wundbettvorbereitung umfasst vier Komponenten, die die unterschiedlichen pathophysiologischen Anomalien berücksichtigen, die bei chronischen Wunden zugrunde liegen.
3. Der TIME-Rahmen kann zur Anwendung der Wundbettvorbereitung in die Praxis eingesetzt werden.

einschließlich Fibronectin und Vitronectin abzubauen¹⁹. Es besteht kein Zweifel, dass einigen MMP eine Schlüsselrolle bei der Wundheilung zukommt: zum Beispiel ist die Interstitialkollagenase (MMP-1) wichtig für die Keratinozytenmigration²⁰. Es wurde allerdings auch nahegelegt, dass eine übermäßige Aktivität (oder schlechte Verteilung) anderer Enzyme (MMP-2, MMP-9) die Heilung beeinträchtigt²¹.

Überschüssige Wundflüssigkeit muss keine abnormen oder unangemessen aktivierten MMPs enthalten, um schädigend zu wirken. Auch normale Plasmakomponenten können, wenn sie ständig vorhanden sind, zu einem Zustand führen, der hypothetisch als 'eingefangene Wachstumsfaktoren' bezeichnet wurde. Diese Theorie wurde in Zusammenhang mit venösen Ulcera cruris entwickelt, könnte aber auf eine Vielzahl chronischer Wunden angewandt werden. Die Hypothese geht davon aus, dass bestimmte Makromoleküle und sogar Wachstumsfaktoren im Gewebe gebunden oder 'eingefangen' sind. Das könnte zum Fehlen oder zur schlechten Verteilung kritischer Mediatoren, u.a. von Zytokinen, führen²². Das Eingefangensein von Wachstumsfaktoren und Zytokinen sowie Matrixmaterial, so gering es auch sein mag, besitzt das Potential, eine ganze Reihe von pathogenen Anomalien auszulösen. Wundverbände spielen eventuell eine wichtige Rolle beim Modulieren dieser Faktoren.

Zur wirksamen Heilung gehört die Wiederherstellung eines intakten Epithels und der Hautfunktion. Der Prozess der Epithelisierung könnte aber entweder indirekt (z.B. wenn Fehler in der Wundmatrix oder Ischämie die Keratinozytenmigration hemmen) oder direkt (aufgrund von Regulationsfehlern, gestörter Zellmobilität oder Adhäsion der Keratinozyten) beeinträchtigt werden.

Störungen der Epithelisierung auf Zellebene

Der Heilungsprozess besteht aus gut definierten Phasen. Chronische Wunden scheinen allerdings keine definierten Zeitrahmen für die Heilung zu besitzen und durchlaufen auch die Phasen nicht nacheinander. So wurde zum Beispiel festgestellt, dass Diabetesgeschwüre in der proliferativen Phase 'steckenbleiben'. Es liegen tatsächlich Belege für einen gestörten Stoffwechsel bestimmter Matrixproteine vor, u.a. Fibronectin, was sich auf die Gewebeakkumulation und das Remodelling bei diabetischen Fußgeschwüren auswirkt²³.

Es liegen zunehmende Hinweise darauf vor, dass die residenten Zellen chronischer Wunden phänotypische Änderungen durchlaufen haben, die ihre Fähigkeit, sich zu vermehren und zu bewegen, beeinträchtigen²⁴. Inwieweit dies auf Seneszenz zurückzuführen ist, ist bisher nicht bekannt, aber das Ansprechen von Fibroblasten in diabetischen Geschwüren auf Wachstumsfaktoren scheint gestört zu sein, so dass eine Reihe von Wachstumsfaktoren erforderlich ist²⁴. Ähnliche Beobachtungen liegen für andere chronische Wunden vor. So zeigen beispielsweise Fibroblasten aus venösen und Druckgeschwüren eine verringerte Proliferationsfähigkeit, und diese korreliert mit dem Ausbleiben der Heilung²⁵⁻²⁷ und einer

verringerten Reaktion auf PDGF (Platelet derived growth factor/Thrombozyten-Wachstumsfaktor)²⁸. Es ist nicht bekannt, ob diese phänotypische Anomalie bei Wundzellen nur *in vitro* zu beobachten ist oder ob sie eine Rolle bei der beeinträchtigten Heilung spielt.

Gestörter Blutfluss und Hypoxie

Es liegt eine beträchtliche Menge an Daten vor, die darauf hinweisen, dass niedrige Sauerstoffspannungswerte bei Messung an der Hautoberfläche mit der Unfähigkeit zur Heilung korrelieren²⁹. Es ist dabei zu beachten, dass Ischämie nicht mit Hypoxie gleichzusetzen ist. Interessanterweise können niedrige Sauerstoffspannungswerte die Fibroblastenproliferation und das Klonwachstum stimulieren und sogar die Transkription und Synthese einer Reihe von Wachstumsfaktoren verbessern^{30,31}. Es ist möglich, dass eine niedrige Sauerstoffspannung als starker initialer Reiz nach einer Verletzung dient, während eine längerdauernde Hypoxie, wie sie bei chronischen Wunden zu beobachten ist, zu einer Reihe von Anomalien, u.a. Narbenbildung und Fibrose³², sowie zu einer verzögerten Randmigration und einer mangelhaften Wiederherstellung der Epithelfunktion führen kann.

SCHLUSSFOLGERUNGEN

Der TIME-Rahmen bietet ein Modell an, das die Beziehung pathogener Anomalien, welche die Heilung beeinträchtigen, mit der Anwendung vorhandener Therapien und Verfahren anerkennt. Die Wundbettvorbereitung sollte nicht isoliert von der ganzheitlichen Wundbeurteilung gesehen werden, welche die psychosozialen Bedürfnisse des Patienten ebenso umfasst wie die zugrunde liegenden und assoziierten Ätiologien (Abbildung 2). Wird die Wundbettvorbereitung auf diese Weise verwendet, wenn alle Elemente des Rahmens erfolgreich berücksichtigt werden, sollten viele Wunden in Richtung auf eine Heilung fortschreiten.

Es ist mehr therapeutische Kühnheit gefordert, und eine der Herausforderungen für Kliniker besteht darin zu erkennen, wann therapeutische Interventionen angewendet werden sollten, um die Heilung zu beschleunigen.

Beträchtliche Fortschritte wurden bereits erreicht, und nunmehr stehen eine Reihe von therapeutischen Herangehensweisen zur Verfügung. Es steht zu hoffen, dass weitere Fortschritte zusammen mit einer wirksamen Wundbehandlung die Heilung chronischer Wunden in einem Ausmaß beschleunigen werden, das derzeit nicht möglich ist.

Literaturverweise

- Harding KG, Morris HL, Patel GK. Science, medicine and the future: healing chronic wounds. *BMJ* 2002; 324(7330): 160-163.
- Navsaria HA, Myers SR, Leigh IM, McKay IA. Culturing skin in vitro for wound therapy. *Trends Biotechnol* 1995; 13(3): 91-100.
- Boyce ST. Design principles for composition and performance of cultured skin substitutes. *Burns* 2001; 27(5): 523-533.
- Falanga V. Classifications for wound bed preparation and stimulation of chronic wounds. *Wound Repair Regen* 2000; 8: 347-352.
- Schultz GS, Sibbald RG, Falanga V, et al. Wound bed preparation: a systematic approach to wound management. *Wound Repair Regen* 2003; 11(2): Suppl S1-28.
- Flanagan M. The Philosophy of Wound Bed Preparation in Clinical Practice. Smith and Nephew Medical, 2003.
- Hunt TK, Hopf HW. Wound healing and wound infection: what surgeons and anesthesiologists can do. *Surg Clin North Am* 1997; 77(3): 587-606.
- Robson MC. Wound infection: a failure of wound healing caused by an imbalance of bacteria. *Surg Clin North Am* 1997; 77(3): 637-650.
- Zegans ME, Becker HI, Budzik J, O'Toole G. The role of bacterial biofilms in ocular infections. *DNA Cell Biol* 2002; 21(5-6): 415-420.
- Winter G. Formation of scab and the rate of epithelialisation of superficial wounds in the skin of the young domestic pig. *Nature* 1962; 193: 293-294.
- Hinman CAMH. Effect of air exposure and occlusion on experimental human skin wounds. *Nature* 1963; 200: 377-378.
- Ovington LG. Wound care products: how to choose. *Adv Skin Wound Care* 2001; 14(5): 259-264.
- Hutchinson JJ. Infection under occlusion. *Ostomy Wound Manage* 1994; 40(3): 28-30, 32-33.
- Hutchinson JJ, Lawrence JC. Wound infection under occlusive dressings. *J Hosp Infect* 1991; 17(2): 83-94.
- Katz MH, Alvarez AF, Kirsner RS, et al. Human wound fluid from acute wounds stimulates fibroblast and endothelial cell growth. *J Am Acad Dermatol* 1991; 25(6 Pt 1): 1054-1058.
- Schaffer MR, Tantry U, Ahrendt GM, et al. Stimulation of fibroblast proliferation and matrix contraction by wound fluid. *Int J Biochem Cell Biol* 1997; 29(1): 231-239.
- Bucalo B, Eaglstein WH, Falanga V. Inhibition of cell proliferation by chronic wound fluid. *Wound Repair Regen* 1993; 1: 181-186.
- Wysocki AB, Staiano-Coico L, Grinnell F. Wound fluid from chronic leg ulcers contains elevated levels of metalloproteinases MMP-2 and MMP-9. *J Invest Dermatol* 1993; 101(1): 64-68.
- Trengove NJ, Stacey MC, MacAuley S, et al. Analysis of the acute and chronic wound environments: the role of proteases and their inhibitors. *Wound Repair Regen* 1999; 7(6): 442-452.
- Pilcher BK, Dumin JA, Sudbeck BD, et al. The activity of collagenase-1 is required for keratinocyte migration on a type I collagen matrix. *J Cell Biol* 1997; 137(6): 1445-1457.
- Yager DR, Zhang LY, Liang HX, et al. Wound fluids from human pressure ulcers contain elevated matrix metalloproteinase levels and activity compared to surgical wound fluids. *J Invest Dermatol* 1996; 107(5): 743-748.
- Falanga V, Eaglstein WH. The 'trap' hypothesis of venous ulceration. *Lancet* 1993; 341(8851): 1006-1008.
- Loots MA, Lamme EN, Zeegelaar J, et al. Differences in cellular infiltrate and extracellular matrix of chronic diabetic and venous ulcers versus acute wounds. *J Invest Dermatol* 1998; 111(5): 850-857.
- Loots MA, Lamme EN, Mekkes JR, et al. Cultured fibroblasts from chronic diabetic wounds on the lower extremity (non-insulin-dependent diabetes mellitus) show disturbed proliferation. *Arch Dermatol Res* 1999; 291(2-3): 93-99.
- Hehenberger K, Heilborn JD, Brismar K, Hansson A. Inhibited proliferation of fibroblasts derived from chronic diabetic wounds and normal dermal fibroblasts treated with high glucose is associated with increased formation of l-lactate. *Wound Repair Regen* 1998; 6(2): 135-141.
- Stanley A, Osler T. Senescence and the healing rates of venous ulcers. *J Vasc Surg* 2001; 33(6): 1206-1211.
- Kim B-C, Kim HT, Park SH, et al. Fibroblasts from chronic wounds show altered TGF- β , Type II receptor expression. *J Cell Physiol* 2003; 195: 331-336.
- Agren MS, Steenfors HH, Dabelsteen S, et al. Proliferation and mitogenic response to PDGF-BB of fibroblasts isolated from chronic venous leg ulcers is ulcer-age dependent. *J Invest Dermatol* 1999; 112(4): 463-469.
- Fife CE, Buyukcakir C, Otto GH, et al. The predictive value of transcutaneous oxygen tension measurement in diabetic lower extremity ulcers treated with hyperbaric oxygen therapy: a retrospective analysis of 1,144 patients. *Wound Repair Regen* 2002; 10(4): 198-207.
- Kourembanas S, Hannan RL, Faller DV. Oxygen tension regulates the expression of the platelet-derived growth factor-B chain gene in human endothelial cells. *J Clin Invest* 1990; 86(2): 670-674.
- Falanga V, Qian SW, Danielpour D, et al. Hypoxia upregulates the synthesis of TGF-beta 1 by human dermal fibroblasts. *J Invest Dermatol* 1991; 97(4): 634-637.
- Falanga V, Zhou L, Yufit T. Low oxygen tension stimulates collagen synthesis and COL1A1 transcription through the action of TGF-beta1. *J Cell Physiol* 2002; 191(1): 42-50.

Wundbettvorbereitung für diabetische Fußgeschwüre

M Edmonds¹, AVM Foster², P Vowden³

EINFÜHRUNG

Die an der Wundbettvorbereitung beteiligten Prozesse beeinflussen schon seit geraumer Zeit die Behandlung des diabetischen Fußgeschwürs. Diabetische Fußgeschwüre treten auf, wenn durch ein Trauma eine akute Wunde entsteht, die sich aufgrund von extrinsischen (äußeren) und intrinsischen (inneren) Gründen zu einer chronischen Wunde weiterentwickelt. In der vorliegenden Arbeit wird die Behandlung dieser Geschwüre anhand des Konzepts der Wundbettvorbereitung und des TIME-Rahmens (Gewebebehandlung, Entzündungs- und Infektionskontrolle, Feuchtigkeitsgleichgewicht, Förderung der Reepithelisierung beschrieben). Diese Behandlung hat das Ziel, ein gut mit Gefäßen versorgtes Wundbett zu schaffen, das von unversehrter Haut umgeben ist und einen fortschreitenden, d.h. einwachsenden Epithelrand besitzt, der im weiteren Verlauf verheilt und eine stabile Narbe erzeugt.

VOR 'TIME'

Bei diabetischen Fußgeschwüren ist ein integriertes, aus mehreren Fachbereichen zusammengesetztes Behandlungsprogramm erforderlich, das den ganzen Patienten behandelt und eine wirksame Wundversorgung mit dem Druckabbau und der Einstellung des Diabetes verbindet. Dies stellt eine einzigartige Herausforderung dar, da die Auswirkungen des Diabetes über die Blutzuckerspiegelkontrolle hinausgehen; sie beeinflussen die Proteinsynthese, die Funktion der weißen Blutkörperchen, den Sauerstofftransport und einsetzt sowie die Verfügbarkeit von Wachstumsfaktoren¹. Diese Komplikationen werden durch eine schlechte Blutzuckerspiegelkontrolle erschwert und durch Neuropathie, Cheiroarthropathie (diabetische Veränderungen, die sich auf Haut und Gelenke auswirken) und periphere Gefäßerkrankungen verschlimmert. Durch die Unterdrückung der Neutrophilenfunktion wird die Situation noch weiter verschlechtert, da sie das Infektionsrisiko steigert.

Bei der Behandlung von Ulzerationen am Diabetischen Fuß muss die zugrunde liegende Pathophysiologie ermittelt werden, um festzustellen, ob Hinweise auf eine periphere Neuropathie und/oder eine periphere Gefäßkrankheit (Ischämie) vorliegen. Die zugrunde liegende physische Ursache der Wunde muss ebenfalls festgestellt und wenn möglich ausgeräumt oder behoben werden. Darüber hinaus sind drei grundlegende Elemente anzugehen:

- Druckkontrolle/-eindämmung: Gewichtsentlastung und umverteilung und/oder Entfernung von Druckschwielen
- Wiederherstellung oder Erhaltung des pulsierenden Blutflusses
- Stoffwechselkontrolle.

Werden diese Elemente nicht angegangen, besteht eine höhere Wahrscheinlichkeit, dass die Wundpflege versagt, sowie ein erhöhtes Risiko für den Patienten, dass eine Amputation erforderlich wird oder ein Ulkusrezidiv auftritt. Der Patient sollte auch aufgeklärt werden, um sicherzustellen, dass er die Behandlungsziele verstanden hat.

GEWEBEBEHANDLUNG Scharfes Debridement

Der diabetische Fuß verträgt kein schorfiges, nekrotisches Gewebe, und daher ist das Debridement (Wundreinigung) eine wichtige Komponente der Ulkusbehandlung. Ein Debridement erfüllt mehrere Funktionen: es entfernt Nekrosegewebe und Schwielen, verringert den Druck, erlaubt eine vollständige Inspektion des Wundumfangs, ermöglicht die Drainage und stimuliert die Heilung. Studien von Steed *et al*² haben bestätigt, dass Patienten mit diabetischen neuropathischen Fußulzera, bei denen regelmäßig ein scharfes Debridement durchgeführt wurde, besser heilten als Patienten, bei denen weniger Debridement erfolgte.

Mit Ausnahme von Geschwüren, bei denen ein umfassendes Debridement durch einen Chirurgen und unter Allgemeinnarkose des Patienten erforderlich sind, ist der Goldstandard ein scharfes Debridement. Dies kann die ungesunden Komponenten einer chronischen Fußwunde entfernen; das Wundbett wird stimuliert, indem in einer chronischen Wundumgebung eine akute Verletzung geschaffen wird³. Ein regelmäßiges scharfes Debridement kann erforderlich sein, um zu verhindern, dass die Wunde wieder in einen rein chronischen Zustand übergeht.

Es ist wichtig, die Eigenschaften von Wundgewebe zu erkennen, damit das Debridement

1. Facharzt, Diabetische Fußklinik, King's College Hospital NHS Trust, London, Großbritannien.

2. Führender klinischer Facharzt für Fußleiden, Diabetische Fußklinik, King's College Hospital NHS Trust, London, Großbritannien.

3. Facharzt für Gefäßchirurgie, Bradford Royal Infirmary, Bradford, Großbritannien.

INFEKTIONSINDIKATOREN BEI DIABETISCHEN FUSSGESCHWÜREN

- Ulkusbasis ist gelblich-grau
- Blaue Verfärbung der umliegenden Gewebe
- Fluktuanz (Weichheit) oder Krepitation (Knirschen, Reiben) beim Palpieren
- Eitriges Exsudat
- Abschorfung von Ulkus- und umliegendem Gewebe
- Hohlräume mit losgelöstem Hautrand oder exponiertem Knochen
- Abszessbildung
- Geruch
- Zersetzung der Wunde
- Verzögerte Heilung

Hinweis: Klassische Infektionszeichen (Schmerz, Erythem, Wärme und Purulenz) können aufgrund von sensibler Neuropathie und/oder Ischämie fehlen oder vermindert sein

sicher und wirksam erfolgen kann. Gesundes Gewebe ist rosa oder rot und entweder glänzend und glatt oder es hat 'Rosetten' an der Oberfläche, während neues, vom Wundrand aus wachsendes Epithel sichtbar ist und rosa oder fast weiß ist. Nicht lebensfähiges Gewebe kann:

- Gelb, grau, blau, braun oder schwarz sein
- Eine weiche oder schmierige Beschaffenheit haben
- Einen harten, 'ledrigen' Brandschorf bilden.

Ein Debridement ist angezeigt, wenn eine Ansammlung von Schwielen, Schorf, fibrösem Gewebe oder offensichtlich nicht vitalem Gewebe besteht. Es ist allerdings wichtig, dass im Hinblick auf die Menge des entfernten Gewebes das richtige Gleichgewicht erzielt wird. Wird zu viel Gewebe entfernt, verlängert sich der Heilungsprozess, wird zu wenig entfernt, hält der chronische Zustand der Wunde an.

Es muss unbedingt eine klare Unterscheidung zwischen dem diabetischen neuropathischen Fuß mit guter Blutversorgung und dem diabetischen neuroischämischen Fuß mit schlechter Blutversorgung getroffen werden. Bei neuropathischen Ulzera kann ein aggressives scharfes Debridement (am gesunden, blutenden Gewebe) erfolgen, um Schwielen, Schorf, Nekrosen und nicht lebensfähiges Gewebe zu entfernen. Neuroischämische Ulzera profitieren zwar von der Entfernung nicht vitaler Gewebe, aber es sollte mit äußerster Vorsicht debridiert werden, um die Schädigung von lebensfähigem Gewebe möglichst gering zu halten. Ein scharfes Debridement kann auch eine Infektion verhindern oder behandeln helfen, die sich bessern kann, wenn Hohlräume eröffnet werden, schorfiges, infiziertes Gewebe entfernt wird und mit Flüssigkeit gefüllte Höhlungen drainiert werden.

Beim neuropathischen Fuß kann eine infektionsbedingte feuchte Nekrose mit intravenösen Antibiotika und chirurgischem Debridement behandelt werden. Diese Strategie kann auch beim neuroischämischen Fuß zur Anwendung kommen, aber bei schwerer Ischämie sollte eine Revaskularisierung erfolgen. Ist eine vasculäre Intervention nicht möglich, sollte kein chirurgischer Eingriff erfolgen, es sei denn, dies lässt sich nicht vermeiden. Statt dessen sollte der Versuch unternommen werden, die feuchte Nekrose mittels intravenöser Antibiotika und angemessener Wundversorgung wie etwa unter Verwendung von Jodprodukten in eine trockene Nekrose zu verwandeln⁴. Einige Fälle verlaufen gut mit einem trocken behandelten Brandschorf und gehen eventuell zur Autoamputation über.

Madentherapie

Das scharfe Debridement ist zwar die Goldstandardtherapie für diabetische Fußläsionen, aber gelegentlich lässt sich bei Patienten, für die das scharfe Debridement zu schmerzhaft ist oder die eine Präferenz geäußert haben, eine relativ rasche, atraumatische Entfernung von nekrotischem Material durch die Maden der Goldfliege erreichen⁵. Die Maden können zur Entfernung von schmierigem Schorf bei schmerzhaften Ulzera am neuroischämischen Fuß dienen. Sie werden nicht als einziges Mittel zum Debridement des neuropathischen Fußes empfohlen, da sie keine Schwielen entfernen und dies ein wesentlicher Faktor der Heilung ist. Sie können allerdings die bakterielle Belastung verringern.

ENTZÜNDUNGS- UND INFEKTIONSKONTROLLE

Eine Infektion stellt eine Bedrohung des Diabetikerfußes dar, da das Immunsystem bei Hochrisikopatienten beeinträchtigt ist und bei Patienten mit schlechter Stoffwechseleinstellung die Funktion der weißen Blutkörperchen eingeschränkt ist. Bei den meisten Fällen, in denen es zu einer größeren Amputation kommt, ist eine Infektion die Ursache⁶. Die häufigsten Erreger sind Staphylokokken und Streptokokken, aber bei ca. 50% der Patienten treten gramnegative und anaerobe Erreger auf, und oftmals wird die Infektion durch mehrere Erreger ausgelöst⁷. Bakteriengattungen, die nicht pathogen sind, können eine echte Infektion im Diabetesfuß als Teil einer Mischflora verursachen, und eine schlechte Immunantwort, wie sie gelegentlich bei Diabetespatienten zu beobachten ist, bedeutet, dass sogar als Hautkommensalen (Paraphagen) betrachtete Bakterien schwere Gewebeschäden auslösen können.

Eine erhöhte bakterielle Last verlangsamt zwar die Heilung, aber die Wirt-Bakterien-Beziehung ist komplex, da viele Wunden von einer stabilen Bakterienpopulation kolonisiert sind. Mit zunehmender bakterieller Last kann sich die Exsudatmenge in dem Maße steigern, wie sich die klinische Infektion entwickelt. Entzündungs- und Infektionszeichen sind bei vielen Diabetikern, wie etwa bei Patienten, denen die schützende Schmerzempfindung fehlt und/oder deren Füße schlecht mit Blut versorgt werden, nicht oder vermindert vorhanden und können bei Patienten mit schwerer autonomer Neuropathie maskiert sein.

Cellulitis und Osteomyelitis

Die Cellulitis (Zellgewebsentzündung) deckt ein ganzes Spektrum von Manifestationen ab, u.a. die lokale Infektion des Geschwürs, Streu-Cellulitis, Abschorfung von weichem Gewebe und vasculäre Hautschäden. Wenn ein vasculäres Defizit vorliegt, ist die Sauerstoffversorgung der Weichteilgewebe nicht mehr ausreichend, und dies führt zu einer blauen Verfärbung.

Wenn sich die Infektion ausbreitet, treten ausgedehnte, intensive Erytheme, Schwellungen und Lymphangitis auf. Es kann eine regionale Lymphadenitis, verbunden mit Unwohlsein, grippeähnlichen Symptomen und Schüttelfrost, auftreten. Schmerzen und Klopfen deuten in der Regel auf Eiter im Gewebe hin, aber oftmals fehlen diese Symptome im neuropathischen Fuß. Beim Palpieren lässt sich eventuell Fluktuanz (ein weiches, gesättigtes Gefühl) oder Krepitation (ein knirschendes, reibendes Gefühl) feststellen, die eine Abszessbildung nahelegt. Oft kommt es zur generalisierten Abschorfung von Ulkus- und umliegendem Subkutangewebe, das sich verflüssigt und zersetzt.

Wenn eine in das Ulkus eingeführte Sonde auf Knochen stößt, deutet dies auf eine Osteomyelitis hin. In den Initialstadien ist eine einfache Röntgenaufnahme angebracht. Ein lokalisierter Verlust der Knochendichte und der kortikalen Kontur wird frühestens 14 Tage später sichtbar.

Bakterielle Behandlung

Die bakterielle Behandlung umfasst eine topische Therapie, bestehend aus Reinigungs- und antibakteriellen Mitteln, sowie systemische Antibiotika. Das Reinigungsmittel der Wahl ist physiologische Kochsalzlösung, da diese weder mikrobiologische Proben beeinflusst noch das Granulationsgewebe schädigt⁸. Reinigungsmittel auf Cetrimid-Grundlage werden nicht empfohlen, da ihre zytotoxische Wirkung die Heilung hemmen kann⁸. Die folgenden drei antibakteriellen Mittel werden häufig angewendet:

- Jod ist wirksam gegen ein breites Erregerspektrum, und derzeit besteht Übereinstimmung darüber, dass Depot-Jodpräparate nützlich bei der Antisepsistherapie sind, ohne die Heilung zu beeinträchtigen, und sie haben bei diabetischen Fußgeschwüren erfolgreich Anwendung gefunden⁴
- Silberverbindungen werden als Silbersulfadiazin aufgetragen oder in Wundauflagen imprägniert. *In vitro* ist Silber wirksam gegen *Staphylococcus aureus*, sogar gegen MRSA (methicillinresistenter *Staphylococcus aureus*) und *Pseudomonas*-Gattungen⁹
- Mupirocin ist wirksam gegen grampositive Infektionen einschließlich MRSA. Die Verwendung dieses Mittels sollte auf 10 Tage beschränkt werden, und es sollte nicht als Prophylaktikum angewendet werden⁸

Eine systemische Antibiotikatherapie ist stets angezeigt, wenn Cellulitis, Lymphangitis und Osteomyelitis vorliegen. Eine Infektion im neuroischämischen Fuß ist oftmals schwerwiegender als eine Infektion im neuropathischen Fuß, bei dem die Blutversorgung gut ist. Daher hat ein positives Abstrichergebnis bei einem neuroischämischen Fußulkus schwerere Implikationen und beeinflusst die Antibiotikabehandlung.

Allgemeine Grundlagen der bakteriellen Behandlung

Bei der Erstmanifestation der Infektion ist es wichtig, Breitspektrumantibiotika zu verordnen und Kulturen anzulegen

Tiefe Abstriche oder Gewebe sollten nach dem ersten Debridement aus dem Ulkus entnommen werden

Ulkusabstriche sollten bei jeder Nachuntersuchung entnommen werden, wenn weiterhin Verdacht auf eine Infektion besteht

Diabetespatienten sprechen schlecht auf Sepsis an; daher können selbst als Hautkommensalen betrachtete Bakterien schwere Gewebeschäden verursachen

Aus einem Ulkusabstrich isolierte gramnegative Bakterien sollten nicht automatisch als unwesentlich betrachtet werden

Blutkulturen sollten untersucht werden, wenn Fieber und systemische toxische Zeichen vorliegen

Es sollte eine regelmäßige Wundinspektion auf frühe Infektionszeichen hin erfolgen

Dem Mikrobiologen kommt eine äußerst wichtige Rolle zu; die Antibiotikawahl sollte sich nach den Laborergebnissen richten

Bei schwerer Infektion oder Abszessbildung ist eine rechtzeitige chirurgische Intervention wichtig

BEGRÜNDUNG FÜR DAS ABDECKEN VON GESCHWÜREN

- Schützt die Wunde vor schädlichen Reizen
- Verhütet einen Insektenbefall
- Hält die Wunde warm
- Schützt die Wunde vor mechanischem Trauma
- Verringert das Risiko einer Infektion

FEUCHTIGKEITS- GLEICHGEWICHT

Das Feuchtigkeitsgleichgewicht der Wunde und um das Wundgebiet ist von kritischer Bedeutung und muss in Verbindung mit dem Gesamtbehandlungsplan gesehen werden. Der Wert einer feuchten Wundheilung beim diabetischen Fußulkus wurde bisher nicht nachgewiesen, und es wird zunehmend der Standpunkt verfochten, dass eine Hydratation beispielsweise bei neuroischämischer Ulzeration unangemessen ist, wenn beschlossen wurde, Zehen oder Geschwür zu mumifizieren⁸. Eine übermäßige Hydratation könnte auch die Sohlenhaut mazerieren und ihre Wirksamkeit als Bakterienschranke verringern.

Es besteht kein deutlicher Nachweis dafür, dass eine bestimmte Wundauflage signifikant bessere Ergebnisse beim diabetischen Fuß bietet als andere. Allerdings ist es von Nutzen, wenn

eine Wundauflage leicht abzunehmen ist, saugfähig ist und den Druck beim Gehen aufnehmen kann, ohne zu zerfallen.

Wundauflagen sollten täglich vom Pflegepersonal zur Wundinspektion abgenommen werden, da optische Symptome eventuell die einzigen Infektionszeichen sind, wenn der Patient die schützende Schmerzempfindung verloren hat. Allerdings sollte das Ulkus stets, d.h. außer während der Inspektion oder beim Debridement, mit einer sterilen, nicht adhäsiven Wundauflage bedeckt sein.

FÖRDERUNG DER REEPITHELISIERUNG

Es ist wichtig, dass die Ränder neuropathischer Geschwüre flach freigelegt werden und alle Schwielen, angetrocknetes Exsudat und angesammelter Schorf, Nekrosen oder nicht lebensfähige Zelltrümmer abgetragen werden, um potentielle physische Barrieren für das Wachstum von Epithel über das gesamte Geschwürbett zu entfernen. Bei Patienten mit nekrotischen Geschwüren oder Zehen ist das Nekrosegebiet, das an gesundes Gewebe angrenzt, häufig problematisch: die Abgrenzungslinie zwischen Gangrän und lebensfähigem Gewebe (der Rand) wird häufig zum Infektionsort⁸. Dies kann darauf zurückzuführen sein, dass Trümmer sich hier ansammeln und die gesunde Haut bedecken, die dann weich und anfällig für Infektionen wird. Ähnliche Probleme lassen sich beobachten, wenn ein gesunder Zeh einen gangränösen Zeh berührt und am Berührungspunkt weich und dann infiziert wird. Möglicherweise wird die Heilung durch ein Abtragen des Wundrands und durch ein Unterbinden der Berührung zwischen gesundem Gewebe und Gangrän anhand trockener Wundauflagen zwischen den Zehen stimuliert.

Ein 'Absterben' (d.h. Zurückgehen) ist dem oben beschriebenen Vorgang ähnlich, ist aber eine abnorme Reaktion auf ein zu aggressives scharfes Debridement. Dabei kommt es zur Nekrose des Gewebes am Wundrand, die sich auf zuvor gesundes Gewebe ausbreitet. Klinische Erfahrungen deuten darauf hin, dass dies ein besonderes Problem bei Patienten mit schwerem Nierenleiden oder im Endstadium der Niereninsuffizienz darstellt.

Neben randspezifischen Problemen kann das Einwachsen des Epithels (Rands) durch extrinsische und intrinsische Faktoren beeinflusst werden. Extrinsische Faktoren umfassen ein wiederholtes (vom Patienten aufgrund seiner Neuropathie nicht empfundenes) Trauma, Ischämie und schlechte Stoffwechseleinstellung, und intrinsische Faktoren sind u.a. ein Mangel an Wachstumsfaktoren, abnorme extrazelluläre Matrixkomponenten mit überschüssigen Proteasen und verringerte Fibroblastenaktivität.

Behandlung extrinsischer Faktoren

Beim neuropathischen Fuß besteht das Ziel darin, den Fußsohlendruck gleichmäßig umzuverteilen, indem eine Art von Einlage, angepasstem Schuhwerk oder Polster verwendet wird¹⁰. Beim neuroischämischen Fuß besteht das Ziel darin, die verletzlichen Fußränder, an denen sich die Geschwüre in der Regel bilden, durch Revaskularisierung und Druckumverteilung zu schützen. Krücken, Rollstuhl und Gehhilfen sind hier eventuell nützlich, um die Druckentlastung sowohl bei neuropathischen als auch bei neuroischämischen Patienten zu unterstützen.

Die Ischämie kann durch Angioplastie oder arteriellen Bypass behandelt werden¹¹. Sind die Läsionen zu verbreitet für eine angioplastische Behandlung, kommt eventuell ein arterieller Bypass in Frage, falls das Ulkus nicht auf konservative Behandlung anspricht¹².

Der Einfluss der Blutzuckerspiegelkontrolle auf die Wundheilung ist zwar umstritten¹³, aber es ist dennoch wichtig, Blutzucker, Blutdruck und Lipide zu kontrollieren und den Patienten zum Aufgeben des Rauchens zu ermutigen. Bei Patienten mit Diabetes vom Typ 2 sollte die orale hypoglykämische Therapie optimiert werden und eine Insulintherapie eingeleitet werden, wenn diese erfolglos bleibt. Patienten mit neuroischämischen Geschwüren sollten mit Statinen und Thrombozytenhemmern behandelt werden, während über 55-Jährige mit peripherer Gefäßkrankheit außerdem von einem ACE-Hemmer profitieren sollten, um weitere vaskuläre Episoden zu verhindern¹⁴.

Bei der Behandlung von Bluthochdruckpatienten mit gleichzeitiger Beinischämie besteht ein empfindliches Gleichgewicht zwischen der Aufrechterhaltung eines Drucks, der die Beindurchblutung verbessert, und der Senkung des Drucks auf ein Niveau, welches das Risiko kardiovaskulärer Komplikationen möglichst beschränkt. Liegen bei Patienten Hinweise auf Herzinsuffizienz vor, wird eine aggressive Behandlung die Gewebedurchblutung verbessern und Fußschwellungen verringern. Liegen Nierenschäden vor, ist eine Behandlung zur Vermeidung von Schwellungen an den unteren Gliedmaßen essentiell.

Behandlung von intrinsischen Faktoren

Wachstumsfaktor-anomalien

Hautbiopsien aus dem Rand von Fußgeschwüren bei Diabetikern und Nicht-Diabetikern haben eine erhöhte Expression des Transforming-Wachstumsfaktors (TGF) Beta 3 im Epithel nachgewiesen. Die Expression von TGF-Beta 1 war dagegen nicht erhöht, und dies könnte

die schlechte Wundheilung erklären¹⁵. Eine mangelnde Expression von Insulin-ähnlichem Wachstumsfaktor (IGF) 1 bei diabetischen Haut- und Fußulzera und bei Hautfibroblasten könnte ebenfalls zu einer verzögerten Wundheilung beitragen. Allerdings lag eine hohe Expression von IGF-2 in normaler und diabetischer Haut sowie bei diabetischen Fußgeschwüren vor, insbesondere am Rand des Ulkus¹⁶.

Durch Hyperglykämie und die gestörte Insulin-Signalegebung kann es zu schlechter Wundheilung kommen, die auf die Verminderung der Glukoseverwendung durch Hautkeratinozyten sowie durch Hautproliferation und Differenzierung zurückzuführen ist¹⁷. Durch die Glykierung von grundlegendem Fibroblasten-Wachstumsfaktor (FGF) 2 wird dessen Aktivität signifikant verringert, und somit auch seine Fähigkeit zur Bindung an Tyrosinkinaserzeptoren und zur Aktivierung von Signalübermittlungswegen¹⁸.

Freie Radikale könnten bei der Pathogenese des diabetesbedingten Heilungsdefizits eine wichtige Rolle spielen. Ein schützendes Membran-Antioxidans führt bei diabetischen Mäusen nachweislich zur signifikanten Verbesserung einer schlechten Wundheilung durch die Stimulierung der Angiogenese¹⁹.

Extrazelluläre Matrix und Proteaseaktivität

Bei nicht-diabetischen Patienten heilen Hautwunden durch Kontraktion und Bildung von Granulationsgewebe statt durch Re-Epithelisierung. Die Kontraktion ist für 80-90% des Wundverschlusses verantwortlich und beschleunigt die Heilung, indem sie die erforderliche Menge an Narbengewebe verringert²⁰. Demgegenüber kommt bei diabetischen Wunden der Wundverschluss vorwiegend durch die Granulierung und Re-Epithelisierung zustande²¹. Eine einfache Epithelwiederherstellung wird bei oberflächlichen Wunden nicht verhindert, ist aber bei tieferen Wunden, für die Kollagen gebildet werden muss, stark beeinträchtigt. Allerdings heilen chirurgische Wunden bei Patienten mit Diabetes wahrscheinlich normal⁸.

Moderne Therapien

Die Behandlung von extrinsischen Faktoren kümmert sich um mechanische, Gefäß- und Stoffwechselfaktoren, aber wenn die Wunde nicht auf die oben dargestellte, einfache Wundbehandlungsstrategie anspricht, können ergänzende Behandlungen wie alternative moderne Wundheilungsprodukte (Tabelle 1) zum Einsatz kommen. VAWC (Vacuum Assisted Wound Closure), ein topisches Unterdrucktherapiesystem, wurde ebenfalls eingesetzt, um den Verschluss von diabetischen Ulzera zu erreichen; bei anderen Wundtypen wurde nachgewiesen, dass dieses System die bakterielle Kolonisierung verringert und Ödeme und Interstitialflüssigkeit vermindert²².

Die Verwendung moderner Produkte wird allerdings für viele Behandler zu kostenaufwendig sein. Umfassende Studien sind nötig, um die Kostenwirksamkeit solcher Therapien zu untersuchen, bevor sie für den allgemeinen Einsatz akzeptabel werden.

Tabelle 1 | **Moderne Therapien**

Engineering-Gewebeprodukte		
Beschreibung	Aktivität	Forschung
Engineering-Hautkonstrukte (neonatale allogene Fibroblasten/Keratinozyten)	Produzieren Wachstumsfaktoren und stimulieren Angiogenese	56% diabetischer Fußulzera (DFU) heilten*, verglichen mit 39% der Kontrollen ²³ 50,8% DFU heilten vollständig*, verglichen mit 31,7% der Kontrollen ²⁴
Wachstumsfaktoren		
Beschreibung	Aktivität	Forschung
Thrombozytenwachstumsfaktor (PDGF)	Zieht Neutrophile, Makrophagen und Fibroblasten an. Stimuliert Fibroblastenproliferation	Zugelassen für DFU; 50% der Ulzera heilten*, verglichen mit 35% der Kontrollen ²⁵
Bioaktive Verbände/Behandlungen		
Beschreibung	Aktivität	Forschung
Veresterte Hyaluronsäure	Versorgt die Wunde mit multifunktionaler Hyaluronsäure	Pilotstudien haben vielversprechende Ergebnisse bei der Behandlung von neuropathischen DFU-Patienten gezeigt, insbesondere bei Hohlräumen ²⁶
Protease-modulierende Matrix	Stimuliert Angiogenese durch Deaktivierung von überschüssigen Proteasen	37% DFU heilten, verglichen mit 28% der Kontrollen ^{27,28}

*Statistische Signifikanz erreicht

NACH 'TIME'

Jede Wunde ist anders und benötigt eine individuelle Pflegestrategie. Dennoch lässt sich innerhalb der Schirmbezeichnung der Wundbettvorbereitung eine Pflegestrategie für einen generischen Wundtypus definieren. Beim diabetischen Fußulkus liegt die Betonung auf radikalem und wiederholtem Debridement, häufiger Sichtprüfung und Bakterieneindämmung sowie sorgfältigem Feuchtigkeitsgleichgewicht, um eine Mazerierung zu verhindern. Dies sollte in Verbindung mit der Druckkontrolle und der Behandlung des Blutzuckerspiegels und der Durchblutung zur Heilung führen.

Die diabetische Fußulzeration ist eine sowohl lebens- als auch gliedmaßenbedrohende Krankheit. Beim Diabetesfuß weist eine Ulzeration darauf hin, dass der Fuß gefährdet ist. Die Ulzerationsrezidivraten sind hoch, und bei den Patienten besteht ein erhöhtes Amputationsrisiko. Die Behandlung muss den Patienten an der Pflege beteiligen, und dazu ist eine wirksame Aufklärung sowie ein Fuß-Prüfungsprogramm erforderlich, das die ursprüngliche Ursache der Ulzeration angeht und dem Patienten Zugriff auf angemessenes und akzeptables Schuhwerk bietet.

KERNPUNKTE

1. Die wirksame Behandlung von diabetischen Fußgeschwüren erfordert eine aus mehreren Fachgebieten zusammengesetzte Strategie und die Einbeziehung des Patienten. Sie kombiniert Wundpflege mit Druckentlastung und Diabeseinstellung.
2. Die Entzündungs- und Infektionskontrolle ist eine absolute Priorität, um schwere Gewebeschäden und Amputationen zu vermeiden.
3. Die Gewebebehandlung in Form eines radikalen und wiederholten Debridements ist der wichtigste Faktor der Wundbettvorbereitung bei der Behandlung von neuropathischen diabetischen Fußgeschwüren. Diese Intervention ist beim neuroischämischen Fuß mit Vorsicht anzuwenden.

Literaturverweise

1. Vowden P, Vowden K. The management of diabetic foot ulceration. In: Falanga V. (ed.) *Cutaneous Wound Healing*. London: Martin Dunitz, 2001; 319-341.
2. Steed DL, Donohoe D, Webster MW, et al. Effect of extensive debridement and treatment on healing of diabetic foot ulcers. *J Am Coll Surg* 1996; 183: 61-64.
3. Koeveker GB. Surgical debridement of wounds. In: Falanga V (ed.) *Cutaneous Wound Healing*. London: Martin Dunitz, 2001; 233-245.
4. Apelqvist J, Ragnarson Tennvall G. Cavity foot ulcers in diabetic patients; a comparative study of cadexomer iodine ointment and standard treatment. An economic analysis alongside a clinical trial. *Acta Derm Venereol* 1996; 76: 231-235.
5. Rayman A, Stansfield G, Woollard T, et al. Use of larvae in the treatment of the diabetic necrotic foot. *Diabetic Foot* 1998; 1: 7-13.
6. Pecoraro RE, Reiber GE, Burgess EM. Pathways to diabetic limb amputation: basis for prevention. *Diabetes Care* 1990; 13(5): 513-521.
7. Bowler PG, Duerden BI, Armstrong DG. Wound microbiology and associated approach to wound management. *Clin Microbiol Rev* 2001; 14: 244-269.
8. Edmonds ME, Foster AVM, Sanders L. *A Practical Manual of Diabetic Footcare*. Oxford: Blackwell Publishing, 2004.
9. Ug A, Ceylan O. Occurrence of resistance to antibiotics, metals, and plasmids in clinical strains of *Staphylococcus* spp. *Arch Med Res* 2003; 34(2): 130-136.
10. Armstrong DG, Nguyen HC, Lavery LA, et al. Offloading the diabetic foot wound: a randomised clinical trial. *Diabetes Care* 2001; 24: 1019-1022.
11. Faglia E, Mantero M, Caminiti M, et al. Extensive use of peripheral angioplasty, particularly infrapopliteal, in the treatment of ischaemic diabetic foot ulcers: clinical results of a multicentric study of 221 consecutive diabetic subjects. *J Int Med* 2002; 252(3): 225-232.
12. Kalra M, Glociczki P, Bower TC, et al. Limb salvage after successful pedal bypass grafting is associated with improved long-term survival. *J Vasc Surg* 2001; 33(1): 6-16.
13. Black E, Vibe-Petersen J, Jorgensen LN, et al. Decrease of collagen deposition in wound repair in type 1 diabetes independent of glycemic control. *Arch Surg* 2003; 138(1): 34-40.
14. Heart Outcomes Prevention Evaluation Study Investigators. The effects of ramipril on cardiovascular and microvascular outcomes in people with diabetes mellitus: results of the HOPE study and MICRO-HOPE sub study. *Lancet* 2000; 355: 253-259.
15. Jude EB, Blakytyn R, Bulmer J, et al. Transforming growth factor-beta 1, 2, 3 and receptor type I and II in diabetic foot ulcers. *Diabet Med* 2002; 19(6): 440-447.
16. Blakytyn R, Jude EB, Martin Gibson J, et al. Lack of insulin-like growth factor-1 (IGF-1) in the basal keratinocyte layer of diabetic skin and diabetic foot ulcers. *J Pathol* 2000; 190(5): 589-594.
17. Spravchikov N, Szyakov G, Gartsbein M, et al. Glucose effects on skin keratinocytes: implications for diabetes skin complications. *Diabetes* 2001; 50(7): 1627-1635.
18. Duraisamy Y, Slevin M, Smith N, et al. Effect of glycation on basic fibroblast growth factor-induced angiogenesis and activation of associated signal transduction pathways in vascular endothelial cells: possible relevance to wound healing in diabetes. *Angiogenesis* 2001; 4(4): 277-288.
19. Galeano M, Torre V, Deodato B, et al. Raxofelast, a hydrophilic vitamin E-like antioxidant, stimulates wound healing in genetically diabetic mice. *Surgery* 2001; 129(4): 467-477.
20. King L. Impaired wound healing in patients with diabetes. *Nurs Stand* 2001; 15(38): 39-45.
21. Albertson S, Hummel RP, Breeden M, Greenhalgh DG. PDGF and FGF reverse the healing impairment in protein-malnourished diabetic mice. *Surgery* 1993; 114(2): 368-372.
22. Banwell PE, Teot L. Topical negative pressure (TNP): the evolution of a novel wound therapy. *J Wound Care* 2003; 12(1): 22-28.
23. Redekop WK, McDonnell J, Verboom P, et al. The cost effectiveness of Apligraf treatment of diabetic foot ulcers. *Pharmacoeconomics* 2003; 21(16): 1171-1183.
24. Edmonds ME, Foster AVM, McColgan M. Dermagraft: a new treatment for diabetic foot ulcers. *Diabet Med* 1997; 14: 1010-1011.
25. Sibbald RG, Torrance G, Hux M, et al. Cost-effectiveness of becaplermin for non-healing neuropathic diabetic foot ulcers. *Ostomy Wound Manage* 2003; 49(11): 76-84.
26. Edmonds M, Foster A. Hyalofill: a new product for chronic wound management. *Diabetic Foot* 2000; 3(1): 29-30.
27. Ghatnekar O, Willis M, Persson U. Cost-effectiveness of treating deep diabetic foot ulcers with Promogran in four European countries. *J Wound Care* 2002; 11(2): 70-74.
28. Veves A, Sheehan P, Pham HT. A randomised, controlled trial of Promogran (a collagen/oxidised regenerated cellulose dressing) vs standard treatment in the management of diabetic foot ulcers. *Arch Surg* 2002; 137(7): 822-827.

Wundbettvorbereitung für venöse Unterschenkelgeschwüre

C Moffatt¹, MJ Morison², E Pina³

EINFÜHRUNG

Für die meisten Patienten mit venösen Beinulzerationen ist die Anwendung von Hochkompressionsverbänden in Kombination mit einfachen nichtadhäsiven Wundverbänden ausreichend, um ein autolytisches Debridement zu stimulieren, das Feuchtigkeitgleichgewicht einzustellen und eine Heilung innerhalb von 24 Wochen zu fördern¹. Die Herausforderung für eine wirksame Wundbettvorbereitung liegt in der frühzeitigen Erkennung derjenigen Ulzera, bei denen eine Heilung allein durch einfache Kompressionstherapie unwahrscheinlich ist und bei denen zusätzliche therapeutische Interventionen eine Heilung beschleunigen oder erleichtern können. In der vorliegenden Arbeit wird der TIME-Rahmen (Gewebebehandlung, Entzündungs- und Infektionskontrolle, Feuchtigkeitgleichgewicht, Förderung der Reepithelisierung) verwendet, um das Konzept der Wundbettvorbereitung für venöse Unterschenkelgeschwüre zu untersuchen.

VOR 'TIME'

Venöse Ulzerationen entstehen durch Veneninsuffizienz oder Verschluss. Es kommt zur Bildung von Ödemen, und es ist eine anerkannte Tatsache, dass eine abgestufte, anhaltende, mehrlagige Kompression der Eckstein der Wundpflege ist. Die Wundbettvorbereitung wird erst dann erfolgreich sein, wenn die folgenden Behandlungsprinzipien, zusammen mit einer wirksamen Aufklärung der Patienten und in Übereinstimmung mit der Therapie, berücksichtigt werden²:

- Beheben der Ulkusursache durch Behandlung der zugrunde liegenden Venenerkrankung (gegebenenfalls durch einen chirurgischen Eingriff)
- Verbessern des venösen Rückflusses durch Verwendung der Hochkompressionstherapie
- Schaffen der optimalen lokalen Umgebung am Ort der Wunde
- Verbessern der weitergehenden Faktoren, die eine Heilung verzögern könnten
- Weiterführung der fortlaufenden Beurteilung zur Erkennung von Veränderungen in der Ätiologie
- Dauerpflege eines geheilten Beins mittels lebenslanger Kompressionstherapie.

Zur Zeit gibt es keine international anerkannte Standardheilungsrate für das unkomplizierte venöse Ulkus: berichtete Heilungsraten nach 12 Wochen schwanken zwischen 30% und über 75%^{3,4}. Einige Risikofaktoren für eine verzögerte Heilung sind zwar anerkannt, aber es gibt viele mögliche Gründe für die derart breite Variation zwischen den Heilungsraten. Durch den Prozentsatz der Wundreduktion im Verlauf der ersten 3 bis 4 Wochen lässt sich allerdings die spätere Heilung vorhersagen; eine Verringerung des anfangs betroffenen Gebiets um 44% nach 3 Wochen erlaubt in 77% aller Fälle eine korrekte Vorhersage der Heilung⁵.

RISIKOFAKTOREN FÜR EINE VERZÖGERTE HEILUNG²

- Ulkusdauer >6 Monate
- Ulkusumfang >10cm²
- Verringerte Mobilität
- Starke Schmerzen
- Psychosoziale Faktoren: alleinlebend, Sozialunterstützung, klinische Depression
- Geschlecht (männlich)
- Schlechter allgemeiner Gesundheitszustand

GEWEBEBEHANDLUNG Nekrotisches Gewebe

Die meisten unkomplizierten venösen Ulzera besitzen relativ wenig Nekrosegewebe an der Wundoberfläche und benötigen kein Debridement. Bei komplexeren Geschwüren kann dies allerdings nützlich sein, beispielsweise in Fällen, in denen schwere Infektionen, unkontrollierte Ödeme und Wundaustrocknung zur Gewebsnekrose führen können. Darüber hinaus können lange anhaltende Geschwüre eine chronische fibrinöse Basis entwickeln, die blass, glänzend und adhäsiv ist. Eine Entfernung dieser Schicht durch scharfes Debridement unter Lokalnarkose kann die Heilung fördern, aber es ist Vorsicht geboten, um eine Verletzung tieferer Strukturen zu vermeiden⁶. Es ist darauf hinzuweisen, dass Kliniker eine angemessene Qualifikation besitzen müssen, bevor sie ein chirurgisches oder scharfes Debridement durchführen können.

Hinter den Knöcheln liegende Ulzera sind besonders anfällig für Schorfbildung und heilen nur langsam. Ein beschränktes scharfes Debridement mit Klemme und Schere reicht oftmals aus, da Schorf in der Regel oberflächlich ist, während einfache Methoden zur Steigerung des örtlichen Drucks auf die Wunde, wie z.B. die Verwendung von Schaumformen oder festem Polster, das auf den Umriss des Gebiets zugeschnitten ist, die Heilung stimulieren kann⁷. Auch eine Anpassung der Kompressionsmethode kann helfen; so lässt sich durch eine zusätzliche Schicht Verbandmaterial der Druck auf das betroffene Gebiet verstärken, aber hier ist Vorsicht geboten, um sicherzustellen, dass der Fußrücken ausreichend gepolstert ist.

1. Professorin und Mitleiterin, Zentrum für die Erforschung und Durchführung der klinischen Praxis, Thames Valley Universität, London, Großbritannien.

2. Professor für Gesundheit und Krankenpflege, School of Social and Health Sciences, Universität Abertay, Dundee, Großbritannien.

3. Koordinator, Nationales Infektionskontrollprogramm, Instituto Nacional de Saúde Dr Ricardo Jorge, Lissabon, Portugal.

Für stärker haftenden Schorf kann ein Debridement anhand von Enzympräparaten als praktische Alternative gelten⁸. Auch die Madentherapie kann als Alternative zum scharfen Debridement betrachtet werden, obwohl die Anwendung unter Kompression mit praktischen Herausforderungen verbunden sein könnte. Ein autolytisches Debridement unter Verwendung von Wundauflagen mit einem hohen Wassergehalt wie z.B. Hydrogelen und Hydrokolloiden ist langsam, und klinische Erfahrungen deuten darauf hin, dass dies keine wirksame Form des Debridements unter Kompression darstellt. Zwar wird ein Erhaltungs-Debridement für die Wundbettvorbereitung empfohlen, aber dies ist bei venösen Unterschenkelgeschwüren selten indiziert⁹.

Die umgebende Haut

Probleme der umgebenden Haut, wie Schwielenbildung und Hyperkeratose, können die Heilung behindern. Durch Bildung von harten Schwielen oder Krusten kann beispielsweise eine Druckquelle unter der Kompression entstehen, und diese müssen eventuell anhand einer feinen Pinzette entfernt werden, wobei ein Trauma des verletzlichen darunterliegenden Epithels zu vermeiden ist. Gemäß klinischen Erfahrungen kann ein mehr als 10-minütiges Einweichen in warmem Wasser mit einem Erweichungsmittel die Gewebeentfernung erleichtern. Blutungen nach dem Debridement lassen sich durch Anwendung eines Hämostatikums wie etwa Alginate und Kompression behandeln.

ENTZÜNDUNGS- UND INFEKTIONSKONTROLLE

Bakterien können eine persistierende Entzündung auslösen und zur Produktion von Entzündungsmediatoren und proteolytischen Enzymen führen. Neben vielen anderen Wirkungen löst dies einen Abbau der extrazellulären Matrix (ECM) und die Hemmung der Re-Epithelisierung aus¹⁰. Die bakterielle Belastung muss daher eingedämmt werden, um die Heilung zu ermöglichen oder die Wirksamkeit neuerer therapeutischer Verfahren wie Bioengineering-Haut oder Wachstumsfaktoren zu maximieren.

Die Diagnose einer Wundinfektion ist eine klinische Fähigkeit, die auf sorgfältiger Aufnahme der Anamnese und klinischer Beobachtung basiert. Bei venösen Ulzera ist die Infektion in der Regel lokalisiert, und es kann eine Cellulitis vorhanden sein. In seltenen Fällen, insbesondere bei immungeschwächten Patienten, kann sich eine systemische Infektion entwickeln. Leukozytose und Akute-Phase-Reaktionszeichen wie Blutkörperchensenkungsrate und C-reaktives Protein sind nicht zuverlässig, da diese Patienten ständig von geringfügigen Erkrankungen und peripheren Läsionen bedroht sind, die diese Indikatoren erhöhen können. Daher gilt es, sich anderer Zeichen bewusst zu sein, die sich bei diesen Wunden manifestieren, wie z.B. eine Steigerung der Intensität oder eine Veränderung im Wesen der Schmerzen (siehe Kasten)¹¹⁻¹³.

Eine mikrobiologische Diagnose sollte auf Situationen beschränkt werden, in denen ein klarer Hinweis darauf vorliegt, dass die Bakterienlast für die verzögerte Heilung verantwortlich ist. Die Quantifizierung von Bakterien mittels Wundbiopsie galt in der Vergangenheit als Goldstandard, aber Oberflächenproben sind einfacher und weniger kostenaufwendig, und es liegen zunehmende Hinweise darauf vor, dass dem synergistischen Zusammenspiel der Bakterien eine höhere Bedeutung zukommt als der genauen Zahl der Bakterien, da eine größere Vielfalt (d.h. mehr als 4 Gattungen) mit dem Ausbleiben der Heilung assoziiert ist^{14,15}. Anaerobe Erreger haben der Literatur zufolge eine mindestens ebenso große negative Wirkung auf die Heilung wie aerobe Erreger¹⁴. *Staphylococcus aureus* und *Pseudomonas aeruginosa* sind die am häufigsten aus infizierten Beingeschwüren isolierten Bakterien, sind aber auch in nicht infizierten Wunden zu finden. Hämolytische Streptokokken sind nur selten in Beingeschwüren anzutreffen, können aber besonderen Anlass zur Besorgnis bieten und zu massiven Gewebeschäden führen, wenn sie nicht erkannt und unverzüglich und effektiv behandelt werden¹³. Es ist allerdings schwierig, die Rolle einzelner Spezies bei Infektionen mit verschiedenen Erregern festzustellen^{14,15}. Andere Erreger wie Mycobacterium, Pilze und Viren und auch Parasiten wie Leishmania können bei der Differentialdiagnose in Frage kommen¹⁶.

INFEKTIONSINDIKATOREN BEI VENÖSEN UNTERSCHENKELGESCHWÜREN^{11,12}

- Steigerung der Intensität und/oder Änderung des Wesens der Schmerzen
- Verfärbtes oder bröckliges Granulationsgewebe
- Geruch
- Zersetzung der Wunde
- Verzögerte Heilung

Hinweis: Die klassischen Infektionszeichen (Schmerz, Erythem, Wärme und Purulenz) können aufgrund dermatologischer Probleme vermindert¹³ oder maskiert sein

Behandlung

Die Stärkung der Wirtsresistenz durch eine Behebung der zugrunde liegenden Gefäßerkrankung oder durch die Verringerung von Risikofaktoren wie u.a. Rauchen, Herzinsuffizienz, Ödeme, Schmerzen, Mangelernährung und die Wirkungen von Arzneimitteln wie Steroidpräparaten und Immunsuppressiva ist von höchster Bedeutung. Während sich die Behandlung der Infektion nach den lokalen Wundeigenschaften richtet, besteht der erste Schritt zur Wiederherstellung des bakteriellen Gleichgewichts darin, totes Gewebe und Fremdkörper auszuräumen. Dies ist durch Exsudatkontrolle, Reinigung mit steriler physiologischer Kochsalzlösung und gegebenenfalls durch scharfes Debridement oder andere Debridementverfahren, u.a. Madentherapie, zu erreichen¹⁷.

Antibakterielle Behandlungen

Bei Wunden, die lokale Infektionszeichen aufweisen oder trotz angemessener Versorgung nicht heilen, sollten topische Antiseptika in Erwägung gezogen werden. Neben der Auswahl des Produkts kommt auch Form und Verabreichungssystem große Bedeutung zu¹⁸. Antiseptische Lösungen sind aufgrund toxischer Wirkungen nicht indiziert^{19,20}.

Die Rolle der Antiseptika wurde vor kurzem neu untersucht²¹; es wurde festgestellt, dass einige neue Jod- und Silberpräparate mit protrahierter Wirkung (vom Sustained-Slowrelease-Typ) die bakterielle Last sicher und wirksam reduzieren. Bei der Wahl von antiseptikahaltigen Wundauflagen²² sollten außer den antibakteriellen Eigenschaften auch andere Merkmale wie Feuchtigkeitsretention, Absorption von Endotoxinen²³, Verringerung der Entzündung²⁴ und Schmerzlinderung²⁵ berücksichtigt werden.

Antiseptika sind vorzuziehen, da Resistenz noch kein klinisches Problem darstellt; allerdings wurden Bedenken über die Möglichkeit geäußert, dass antibakteriell-resistente Stämme ausgewählt werden²⁶. Lässt sich nach zwei Wochen keine Besserung beobachten, sollte die antiseptische Behandlung beendet und die Wunde neu beurteilt werden, und es können systemische Antibiotika in Betracht gezogen werden. Topische Antibiotika können der Wunde hohe Konzentrationen zuführen, und gleichzeitig bleibt das Risiko systemischer toxischer Wirkungen gering; allerdings wurden Hautsensibilisierung, Deaktivierung, Hemmung der Heilung sowie Wahl resistenter Stämme berichtet²⁷, und daher sind diese nicht zu empfehlen. Metronidazolgel wurde zur Geruchsbehandlung und Verringerung der anaeroben Kolonisation verwendet²⁸, während Fusidinsäure und Mupirocin wirksam gegen grampositive Bakterien einschließlich methicillinresistenten *Staphylococcus aureus* sind. Polymyxin B, Neomycin und Bacitracin sollten aufgrund von Allergien nicht verwendet werden. Systemische Antibiotika sollten Anwendung finden, wenn Zeichen einer systemischen Invasion oder Cellulitis vorliegen oder wenn eine aktive Infektion nicht anhand lokaler Therapien behandelbar ist.

FEUCHTIGKEITS- GLEICHGEWICHT

Venöse Unterschenkelgeschwüre produzieren in der Regel reichlich Exsudat, das die Heilung verhindern und eine Mazerierung der umliegenden Haut verursachen kann²⁹. Chronisches Exsudat führt zum Abbau von extrazellulären Matrixproteinen und Wachstumsfaktoren, verlängert die Entzündung, hemmt die Zellproliferation und führt zum Zerfall der Gewebematrix³⁰⁻³². Die Behandlung des Exsudats ist daher äußerst wichtig für die Wundbettvorbereitung³³.

Die Entfernung von Ödemen durch eine anhaltende Kompressionstherapie ist ein grundlegender Faktor zum Erzielen des Feuchtigkeitsgleichgewichts². Die Kompression hilft das lokale Feuchtigkeitsgleichgewicht optimieren, indem sie die Exsudatproduktion und Gewebemazeration vermindert, und eine angemessene Gewebedurchblutung sicherzustellen, indem sie den venösen Rückfluss verbessert.

Die Kompressionstherapie lässt sich unter Verwendung einer Vielzahl verschiedener Methoden wie Verbände, Strümpfe und intermittierende pneumatische Kompression erreichen². Die Wahl der Methode richtet sich nach den verfügbaren Ressourcen, der Mobilität des Patienten, der Größe und Form des betroffenen Beins und den Präferenzen des Patienten. Wenn die venösen Ulzera weiterhin reichliche Exsudatmengen produzieren und Hinweise auf Ödeme vorliegen, ist die Kompression möglicherweise nicht angemessen oder ausreichend. Eventuell müssen die Verbände häufiger gewechselt werden, wenn sie von großen Exsudatmengen durchtränkt sind, oder wenn der Umfang des betroffenen Beins sich beträchtlich verringert, muss der Knöchelumfang erneut gemessen werden.

Um die Kompressionswirkung zu unterstützen, sollten die Patienten angewiesen werden, ein längeres Stehen zu vermeiden und ihre Beine beim Sitzen oder Liegen über die Höhe des Herzens hochzulagern. Diese Maßnahmen können einen ausreichenden Unterschied machen, um sich positiv auf die Heilung eines ansonsten statischen Ulkus auszuwirken.

Bei venösen Ulzera sind grundlegende feuchte Wundheilungsprinzipien anzuwenden, da die Trockenheit des Geschwürbetts nur selten ein Problem darstellt. Einfache Maßnahmen wie das Waschen der unteren Gliedmaßen und effektive Hautpflege sind wichtig.

Die Auswahl des Verbands sollte eine Reihe von Faktoren berücksichtigen. Sie sollten das Gewebetrauma möglichst auf ein Mindestmaß reduzieren, überschüssiges Exsudat aufsaugen, schorfiges/nekrotisches Gewebe behandeln und hypoallergene Eigenschaften haben. Adhäsive Verbände sollten möglichst vermieden werden, da sie das Risiko einer allergischen Reaktion oder Kontaktdermatitis erhöhen³⁴. Die Kompression kann sich auf die Leistung des Verbands auswirken, insbesondere bei Verbänden, die auf die Aufnahme hoher Exsudatmengen ausgelegt sind, da die Kompression den lateralen Fluss der Flüssigkeit im Verband beeinträchtigen kann³⁵.

Die Hydratation und der Schutz der Haut mittels paraffinhaltiger Produkte oder Zinkpasten sind grundlegende Aspekte der Pflege. Sie müssen allerdings regelmäßig

VERHINDERN VON MAZERATIONEN

- Verwendung von paraffinhaltigen Produkten oder Zinkpasten als Schranke
- Wahl angemessener Verbandgrößen, die hohe Exsudatmengen aufnehmen können, wie etwa Schaum- und Kapillarwirkungsverbände
- Sorgfältige Positionierung des Verbands, um sicherzustellen, dass kein Exsudat unter die Wunde gelangt
- Silber- und Jodprodukte können verwendet werden, wenn größere Exsudatmengen durch eine Infektion bedingt sind
- Vermeidung von Hydrokolloiden und Filmen

abgewaschen werden, da sie sonst eine dicke Schicht bilden, die die Entfernung abgestorbener Keratinozyten verhindert und die Entwicklung eines Ekzema varicosum und einer Hyperkeratose begünstigt.

An den Rändern venöser Ulzerationen kann es zur Mazeration kommen, die sich als weißes, aufgequollenes Gewebe manifestiert³⁵. Es können auch erythematöse Bereiche vorhanden sein, wo das Exsudat verletzte Haut berührt. Dies kann zur Entwicklung einer Reizdermatitis und neuer Ulzerationsgebiete führen³⁶.

FÖRDERUNG DER REEPITHELISIERUNG

Bleibt die Migration des Epidermisrands über das Wundbett aus, kann dies auf viele mögliche Gründe zurückzuführen sein, u.a. Hypoxie, Infektion, Austrocknung, Verbandtrauma, wuchernde Hyperkeratose und Schwielen am Wundrand. Eine sorgfältige klinische Beobachtung kann bei der Ermittlung der Ursache helfen, aber dies wird keine Schäden in der zugrunde liegenden Zellbiologie aufzeigen.

Das Vorhandensein von Epithelinseln, die aus Haarfollikeln hervorgehen, und der Nachweis einer Randstimulierung am Wundrand sind nützliche Heilungsindikatoren. Allerdings kann sich die Identifizierung frisch gebildeter Epithelzellen schwierig gestalten, da sie teils durchscheinend sind und von schorfigem, fibrösem Gewebe oder Exsudat verborgen sein können.

Modernste Therapien

Trotz adäquater Wundbettvorbereitung unter Verwendung von Standardmethoden heilen manche Wunden nur langsam oder gar nicht ab. Dies kann auf eine gestörte Heilungsreaktion zurückzuführen sein, die sich wiederum aus der unangemessenen Produktion von Zytokinen, Wachstumsfaktoren, Protease und reaktiven Sauerstoffgattungen durch Zellen innerhalb des Granulationsgewebes ergibt, und dies führt zu einer nicht abklingenden Entzündung, zur schlechten Angiogenese, zum ECM-Zerfall und zur mangelnden Migration der Epithelzellen vom Wundrand. Durch eine Behandlung, die zur Umkehrung dieser Mängel führt, wird die Einleitung der Heilung ermöglicht; dies wurde anhand der Modifizierung von ECM-Strukturen vor der Re-Epithelisierung bei Beingeschwüren nachgewiesen³⁷.

Auf der Grundlage dieser Erkenntnis wurden verschiedene modernste Behandlungsstrategien entwickelt, die interessante Ergebnisse bei heilungsresistenten Wunden erbracht haben (Tabelle 1). Diese werden allerdings wahrscheinlich nur dann erfolgreich sein, wenn sie auf ein gut vorbereitetes Wundbett angewendet werden⁹.

Gewebe-Engineering

Die Transplantation autologer Hautareale auf ein vorbereitetes Wundbett wird schon seit vielen Jahren zur Stimulierung der Heilung verwendet³⁸. Der Nachteil dieser Vorgehensweise liegt allerdings darin, dass es am Ort der Transplantatentnahme zu Schmerzen, zur

Tabelle 1 | **Modernste Therapien**

Engineering-Gewebeprodukte		
Beschreibung	Aktivität	Forschung
Engineering-Hautkonstrukte (neonatale allogene Fibroblasten/Keratinozyten)	Produzieren Wachstumsfaktoren und stimulieren Angiogenese	Wirksamer als konventionelle VBU-Therapie (Venöse Beinulzera-Therapie) in einer klinischen Studie ⁴⁴ Aktivität bei VBU nachgewiesen ⁴⁵ , Ergebnisse laufender Studien werden mit Interesse erwartet
Wachstumsfaktoren		
Beschreibung	Aktivität	Forschung
Granulozyten-Monozyten-koloniestimulierender Faktor	Aktiviert Monozyten, stimuliert Proliferation und Migration von Keratinozyten, moduliert Fibroblasten	Verbesserte Heilungsraten bei VBU ⁴⁶
Keratinozyten-Wachstumsfaktor	Stimuliert Proliferation von Keratinozyten und Migration von Keratinozyten und Fibroblasten	Verbesserte Heilungsraten bei VBU ⁴⁷
Bioaktive Verbände/Behandlungen		
Beschreibung	Aktivität	Forschung
Veresterte Hyaluronsäure	Versorgt die Wunde mit multifunktionaler Hyaluronsäure	Pilotstudien haben Einleitung der Heilung bei VLU nachgewiesen ⁴⁸
Protease-modulierende Matrix	Stimuliert Angiogenese durch Deaktivierung von überschüssigen Proteasen	62% VLU besserten sich im Verlauf von 8 Wochen, verglichen mit 42% in der Kontrollgruppe ⁴⁹

Vernarbung und möglicherweise zur Infektion kommt. Neuere Fortschritte in Zellkulturtechniken ermöglichen die *In-vitro*-Expansion von Zellen, die dann zur Bevölkung von biokompatiblen Gerüsten verwendet werden, die als Träger und Ersatz für freie Epidermiszellen dienen. Die Zellen können entweder autolog sein oder von allogenen Spendern stammen. Diese Behandlung hat den zusätzlichen Vorteil der Mitbeteiligung der transplantierten Zellen am Heilungsprozess, indem sie Wachstumsfaktoren produzieren, die ebenfalls bei der Stimulierung der Heilung mitwirken können³⁹.

Wachstumsfaktoren

Die die Heilung regulierenden Wachstumsfaktornetze können bei chronischen Wunden zerfallen⁴⁰ und gestört sein⁴¹. Dies führt zu dem Konzept, dass die Versorgung der Wundmikroumgebung mit exogenen Wachstumsfaktoren die Heilung stimulieren könnte. Viele Faktoren wurden schon untersucht, aber bisher ist der Thrombozytenwachstumsfaktor (PDGF) der einzige für die topische Anwendung zugelassene Wachstumsfaktor, und dies lediglich für diabetische Geschwüre⁴².

Bioaktive Verbände/Behandlungen

Die zur Aufrechterhaltung einer feuchten Wundumgebung entwickelten modernen Wundverbände wurden in letzter Zeit zu einer neuen Generation von Produkten weiterentwickelt, die im Zusammenspiel mit der Wunde die Heilung stimulieren. Beispiele dafür sind proteasemodulierende Verbände, die den Anspruch erheben, die Heilung durch Deaktivierung überschüssiger Proteasen anzuregen⁴³, sowie eine Reihe von Produkten auf Grundlage der veresterten Hyaluronsäure, die der Wunde multifunktionale Hyaluronsäure zuführen²⁹.

Proteasehemmer

Vor kurzem wurde ein neuartiger synthetischer Hemmer der Proteaseaktivität beschrieben¹⁰, der die ECM-abbauenden Enzyme hemmt, ohne sich auf diejenigen Proteasen auszuwirken, die für die normale Keratinozytenmigration erforderlich sind. Dies deutet darauf hin, dass es in Zukunft möglich sein wird, hochspezifische pharmakologische Mittel zu entwickeln, welche die Mängel nichtheilender Wunden behandeln.

SCHLUSSFOLGERUNGEN

Die allgemeinen Ziele der Wundbettvorbereitung sind genauso relevant für die Behandlung von venösen Unterschenkelgeschwüren wie von jedem anderen Wundtyp. Allerdings liegt nicht immer die gleiche Betonung auf den einzelnen Elementen der Wundbettvorbereitung. Das Debridement ist selten ein Thema; die wichtigste Priorität bei der Behandlung des *Ulcus cruris venosum* ist die Herstellung des Feuchtigkeitsgleichgewichts durch die Verbesserung des venösen Rückflusses unter Verwendung einer anhaltenden Kompression. Die Randstimulierung ist wesentlich mit dem Feuchtigkeitsgleichgewicht verknüpft, da die Epidermismigration ohne ein optimales Feuchtigkeitsgleichgewicht nicht stattfinden wird.

Ganz abgesehen von der Problematik der Ressourcenknappheit ist es in der Regel gar nicht nötig, modernste Wundpflegeprodukte für venöse Unterschenkelgeschwüre einzusetzen. Die Herausforderung bei der Behandlung dieser Wunden besteht darin vorherzusagen, vielleicht sogar schon in der vierten Woche der Standardtherapie, welche Ulzera nicht rasch heilen werden, da diese Patienten am meisten von alternativen Versorgungsstrategien profitieren. Darüber hinaus sind weitere Langzeitstudien erforderlich, um die Wirksamkeit und Kosteneffizienz dieser Produkte in bestimmten klinischen Situationen zu beurteilen, damit sie gezielt bei den Patienten eingesetzt werden können, die wahrscheinlich den größten Nutzen aus diesen Strategien ziehen werden.

KERNPUNKTE

1. Die meisten venösen Unterschenkelgeschwüre heilen bei Anwendung von Hochkompressionsverbänden und einfachen, nichtadhäsiven Wundaufgaben.
2. Die Herausforderung besteht darin, bereits in der vierten Woche der Standardtherapie vorherzusagen, welche Ulzera von der Wundbettvorbereitung und der Anwendung modernster Therapien profitieren werden.
3. Anhand des TIME-Rahmens wird ersichtlich, dass die wichtigste Priorität bei venösen Unterschenkelgeschwüren darin besteht, das Feuchtigkeitsgleichgewicht herzustellen. Zwar sind Gewebebehandlung und Infektionskontrolle nur selten ein Thema, aber diesen Komponenten muss strenge Aufmerksamkeit gewidmet werden, wenn Probleme mit der Heilung auftreten oder wo weitergehende, modernere Therapien erforderlich sind.

Literaturverweise

1. Effective Healthcare. Compression therapy for venous leg ulcers. *Effective Healthcare Bulletin* 1997; 3(4).
2. European Wound Management Association (EWMA). Position document: *Understanding Compression Therapy*. London: MEP Ltd, 2003.
3. Harper DR, Nelson EA, Gibson B, et al. A prospective randomised trial of Class 2 and Class 3 elastic compression in the prevention of venous ulceration. *Phlebology* 1995; Suppl 1: 872-873.
4. Moffatt CJ, Franks PJ, Oldroyd M, et al. Community clinics for leg ulcers and impact on healing. *BMJ* 1992; 305: 1389-1392.
5. Flanagan M. Wound measurement: can it help us to monitor progression to healing? *J Wound Care* 2003; 12(5): 189-194.
6. Vowden KR, Vowden P. Wound debridement, Part 2: sharp techniques. *J Wound Care* 1999; 8(6): 291-294.
7. Moffatt CJ, Harper P. *Leg Ulcers: Access to clinical education*. New York: Churchill Livingstone, 1997.
8. Westerhof W, van Ginkel CJ, Cohen EB, Mekkes JR. Prospective randomised study comparing the debriding effect of krill enzymes and a non-enzymatic treatment in venous leg ulcers. *Dermatologica* 1990; 181(4): 293-297.
9. Schultz GS, Sibbald RG, Falanga V, et al. Wound bed preparation: a systematic approach to wound management. *Wound Repair Regen* 2003; 11(2): Suppl S1-28.
10. Fray MJ, Dickinson RP, Huggins JP, Occleston NL. A potent, selective inhibitor of matrix metalloproteinase-3 for the topical treatment of chronic dermal ulcers. *J Med Chem* 2003; 46(16): 3514-3525.
11. Cutting K, Harding K. Criteria for identifying wound infection. *J Wound Care* 1994; 3(4): 198-201.
12. Gardner SE, Frantz RA, Doebbeling BN. The validity of the clinical signs and symptoms used to identify chronic wound infection. *Wound Repair Regen* 2001; 9(3): 178-186.
13. Thomson PD, Smith DJ. What is infection? *Am J Surg* 1994; 167(Suppl 1A): 7S-11S.
14. Bowler PG. Wound pathophysiology, infection and therapeutic options. *Ann Med* 2002; 34: 419-427.
15. Trengove NJ, Stacey MC, McGeachie DF, Mata S. Qualitative bacteriology and leg ulcer healing. *J Wound Care* 1996; 5(6): 277-280.
16. Cardenas GA, Gonzalez-Serva A, Cohen C. The clinical picture: multiple leg ulcers in a traveller. *Cleve Clin J Med* 2004; 71(2): 109-112.
17. Beasley WD, Hirst G. Making a meal of MRSA: the role of biosurgery in hospital-acquired infection. *J Hosp Inf* 2004; 56: 6-9.
18. Eaglstein WH, Falanga V. Chronic wounds. *Surg Clin North Am* 1997; 77(3): 689-700.
19. Mertz PM, Alvarez OM, Smerbeck RV, Eaglstein WH. A new *in vivo* model for the evaluation of topical antiseptics on superficial wounds. *Arch Dermatol* 1984; 120: 58-62.
20. Hansson C, Faergemann J. The effect of antiseptic solutions on microorganisms in venous leg ulcers. *Acta Derm Venereol (Stockh)* 1995; 75: 31-33.
21. Drosou A, Falabella A, Kirsner RS. Antiseptics on wounds: an area of controversy. *Wounds* 2003; 15(5): 149-166.
22. Wright JB, Lam K, Olson ME, et al. Is antimicrobial efficacy sufficient? A question concerning the benefits of new dressings. *Wounds* 2003; 15(5): 133-142.
23. Ovington LG. Bacterial toxins and wound healing. *Ostomy Wound Manage* 2003; 49 (7A Suppl): 8-12.
24. Fumal I, Braham C, Paquet P, et al. (2002) The beneficial toxicity paradox of antimicrobials in leg ulcer healing impaired by a polymicrobial flora: a proof-of-concept study. *Dermatol* 2002; 204(Suppl 1): 70-74.
25. Sibbald RG, Torrance GW, Walker V, et al. Cost-effectiveness of Apligraf in the treatment of venous ulcers. *Ostomy Wound Manage* 2001; 47(8): 36-46.
26. Russell AD. Biocide use and antibiotic resistance: the relevance of laboratory findings to clinical and environmental situations. *Lancet Infect Dis* 2003; 3(12): 794.
27. Degreef HJ. How to heal a wound fast. *Dermatol Clin* 1998; 16(2): 365-375.
28. Witkowski JA, Parish LC. Topical metronidazole gel. The bacteriology of decubitus ulcers. *Int J Dermatol* 1991; 30(9): 660-661.
29. Chen WY, Abatangelo G. Functions of hyaluronan in wound repair. *Wound Repair Regen* 1999; 7(2): 79-89.
30. Falanga V, Grinnell F, Gilchrist B, et al. Workshop on the pathogenesis of chronic wounds. *J Invest Dermatol* 1994; 102(1): 125-127.
31. Trengove NJ, Stacey MC, MacAuley S, et al. Analysis of the acute and chronic wound environments: the role of proteases and their inhibitors. *Wound Repair Regen* 1999; 7(6): 442-452.
32. Barrick B, Campbell EJ, Owen CA. Leukocyte proteinases in wound healing: roles in physiologic and pathologic processes. *Wound Repair Regen* 1999; 7(6): 410-422.
33. Ennis WJ, Meneses P. Wound healing at the local level: the stunned wound. *Ostomy Wound Manage* 2000; 46(1A Suppl): 39S-48S.
34. Cameron J. Skin care for patients with chronic leg ulcers. *J Wound Care* 1998; 7(9): 459-462.
35. Cutting K. The causes and prevention of maceration of the skin. *J Wound Care* 1999; 8(4): 200-201.
36. Vowden K, Vowden P. Understanding exudate management and the role of exudate in the healing process. *Br J Nurs* 2003; 12(20): (Suppl), S4-S13.
37. Herrick SE, Sloan P, McGurk M, et al. Sequential changes in histologic pattern and extracellular matrix deposition during the healing of chronic venous ulcers. *Am J Pathol* 1992; 141(5): 1085-1095.
38. Kantor J, Margolis DJ. Management of leg ulcers. *Semin Cutan Med Surg* 2003; 22(3): 212-221.
39. Martin TA, Hilton J, Jiang WG, Harding K. Effect of human fibroblast-derived dermis on expansion of tissue from venous leg ulcers. *Wound Repair Regen* 2003; 11(4): 292-296.
40. Yager DR, Chen SM, Ward SI, et al. Ability of chronic wound fluids to degrade peptide growth factors is associated with increased levels of elastase activity and diminished levels of proteinase inhibitors. *Wound Repair Regen* 1997; 5: 23-32.
41. Agren MS, Eaglstein WH, Ferguson MW, et al. Causes and effects of chronic inflammation in venous leg ulcers. *Acta Derm Venereol (Stockh)* 2000; 210: 3-17.
42. Guzman-Gardeazabal E, Leyva-Bohorquez G, Salas-Colin S, et al. Treatment of chronic ulcers in the lower extremities with topical becaplermin gel .01%: a multicenter open-label study. *Adv Ther* 2000; 17(4): 184-189.
43. Cullen B, Smith R, McCulloch E, et al. Mechanism of action of Promogran, a protease modulating matrix, for the treatment of diabetic foot ulcers. *Wound Repair Regen* 2002; 10(1): 16-25.
44. Fivenson D, Scherschun L. Clinical and economic impact of Apligraf for the treatment of non-healing venous leg ulcers. *Int J Dermatol* 2003; 42(12): 960-965.
45. Roberts C, Mansbridge J. The scientific basis and differentiating features of Dermagraft. *Can J Plast Surg* 2002; 10(Suppl A): 6A-13A.
46. Da Costa RM, Ribeiro Jesus FM, Aniceto C, Mendes M. Randomised, double-blind, placebo-controlled, dose-ranging study of granulocyte-macrophage colony stimulating factor in patients with chronic venous leg ulcers. *Wound Repair Regen* 1999; 7(1): 17-25.
47. Robson MC, Phillips TJ, Falanga V, et al. Randomised trial of topically applied Repifermin (recombinant human keratinocyte growth factor-2) to accelerate wound healing in venous ulcers. *Wound Repair Regen* 2001; 9(5): 347-352.
48. Colletta V, Dioguardi D, Di Lonardo A, et al. A trial to assess the efficacy and tolerability of Hyalofill-F in non-healing venous leg ulcers. *J Wound Care* 2003; 12(9): 357-360.
49. Vin F, Teot L, Meaume S. The healing properties of Promogran in venous leg ulcers. *J Wound Care* 2002; 11(9): 335-341.

WOUND BED PREPARATION

Ein Behandlungskonzept begleitet von **smith&nephew**

TIME* - Die Prinzipien von Wound Bed Preparation

Die TIME Prinzipien bieten eine systematische Methode für die Behandlung chronischer Wunden. TIME basiert auf der Beeinflussung von vier wundheilungsrelevanten Einflussfaktoren mit dem Ziel, ein granulierendes, gut vaskularisiertes Wundbett zu bilden, welches die Effektivität der weiteren therapeutischen Maßnahmen fördert.

TIME - Faktoren

- Tissue - krankhaftes Gewebe – Debridement
- Infection - Infektion oder Entzündung
- Moisture - Feuchtigkeitsungleichgewicht in der Wunde
- Edge - Reepithelisierung durch Wundrandaktivierung

*Courtesy of International Advisory Board on Wound Bed Preparation
Schultz GS, Sibbald RG, Falanga V et al (2003) Wound Rep Reg; 11:1-

www.smith-nephew.com

www.woundbedpreparation.com